

**T.C.
SAKARYA ÜNİVERSİTESİ
SAĞLIK BİLİMLERİ ENSTİTÜSÜ**

**FİTALAT MARUZİYETİNİN EMBRİYONAL
GELİŞİME ETKİSİNİN ARAŞTIRILMASI**

YÜKSEK LİSANS TEZİ

Nihal TUFAN

Enstitü Anabilim Dalı: Histoloji ve Embriyoloji

Tez Danışmanı: Prof. Dr. Nureddin CENGİZ

HAZİRAN-2019

T.C.
SAKARYA ÜNİVERSİTESİ
SAĞLIK BİLİMLERİ ENSTİTÜSÜ




FİTALAT MARUZİYETİNİN EMBRİYONAL
GELİŞİME ETKİSİNİN ARAŞTIRILMASI

YÜKSEK LİSANS TEZİ

Nihal TUFAN

Enstitü Anabilim Dalı: Histoloji ve Embriyoloji

“Bu tez ^{13.06}...../...../2019 tarihinde aşağıdaki jüri tarafından Oy birliği / Oy çokluğu ile kabul edilmiştir.”

JÜRİ ÜYESİ	KANAATI	İMZA
Prof. Dr. Nuraddin CENGİZ	Kabul edilmiştir.	
Dr. Öğr. Üyesi Hüseyin ÇAKIROĞLU	Kabul edilmiştir.	
Doç. Dr. Ümit ÖZCAN BULAK	Kabul edilmiştir.	

BEYAN

Bu alıřma T.C. Sakarya niversitesi Hayvan Deneylei Yerele Etik Kurulu'ndan 06/03/2019 tarihinde onay alarak hazırlanmıřtır (Ek 1). Bu tezin kendi alıřmam olduėunu, planlanmasından yazımına kadar hibir ařamasında etik dıřı davranıřımın olmadıėını, tezdeki btn bilgileri akademik ve etik kurallar iinde elde ettiėimi, tez alıřmasıyla elde edilmeyen btn bilgi ve yorumlara kaynak gsterdiėimi ve bu kaynakları kaynaklar listesine aldıėımı, tez alıřması ve yazımı sırasında patent ve telif haklarını ihlal edici bir davranıřımın olmadıėını beyan ederim.

14/06/2019

Nihal TUFAN

İmza

TEŞEKKÜR

Çalışmanın gerçekleştirilmesinde ve yüksek lisans eğitimim boyunca, akademik bilgi ve deneyimleriyle büyük katkıları olan aynı zamanda değerli fikirleriyle bana yol gösteren ve her zaman destek olan Sakarya Üniversitesi Tıp Fakültesi Histoloji ve Embriyoloji Anabilim Dalı öğretim üyesi ve danışmanım Prof. Dr. Nureddin CENGİZ hocama teşekkürlerimi sunuyorum.

Yüksek lisans eğitimim süresince benden bilgi ve deneyimlerini esirgemeyen, tez çalışmam da bilgi ve deneyimlerinden faydalandığım Anabilim Dalı Başkanı Prof. Dr. Elvan ŞAHİN hocama teşekkürlerimi sunuyorum.

Sakarya Üniversitesi Tıp Fakültesi Histoloji ve Embriyoloji Anabilim Dalı öğretim üyeleri, asistanları ve birlikte eğitim aldığım arkadaşlarıma, tüm fakülte personeline her daim tez çalışmamda ve eğitimim boyunca bilgi ve birikimlerini paylaşan Dr. Şadiye AÇIKGÖZ'e sevgi ve teşekkürlerimi sunuyorum.

Her koşulda yanımda olan, her daim desteklerini benden esirgemeyen sevgili annem Melahat TUFAN, babam Cahit TUFAN, ablam ve abim Meral& Duha KIRAÇ ve en minik destekçim yeğenim Ömer Mahir'e sevgi, saygı ve teşekkürlerimi sunuyorum.

Bu çalışma Sakarya Üniversitesi Bilimsel Araştırma Projeleri Komisyonu Tarafından Desteklenmiştir. Proje Numarası: 2019-2-7-6

Saygılarımla

İÇİNDEKİLER

BEYAN	i
TEŞEKKÜR	ii
KISALTMA VE SİMGELER	v
ŞEKİLLER	vi
TABLOLAR	vii
RESİMLER	viii
ÖZET	x
1. GİRİŞ VE AMAÇ	1
2. GENEL BİLGİLER	2
2.1. EMBRİYOLOJİ	2
2.1.1. İnsan Embriyosu	3
2.1.1.1. Gastrülasyon.....	3
2.1.1.2. Notokordun oluşumu.....	3
2.1.1.3. Nörülasyon	4
2.1.1.4. Nöral tüp defekti (NTD).....	5
2.1.1.5. Karaciğer	7
2.1.2. Tavuk Embriyosu	9
2.1.2.1. Yumurtlama öncesi embriyo gelişimi	9
2.1.2.2. Yumurtlama sonrası oda koşullarında gelişim	10
2.1.2.3. Kuluçka makinesinde embriyo gelişimi.....	10
2.1.2.4. Hamburger-hamilton skalası	11
2.1.2.5. Tavuk karaciğer gelişimi.....	14

2.2. FİTALAT	15
2.2.1. Teratojen Madde	15
2.2.2. Fitalat Kavramı.....	16
2.2.3. Fitalatların Kullanım Alanları	17
2.3.4. Fitalat Maruziyet Alanları	18
2.3.5. Fitalatların Biyotransformasyonu	19
2.3.6. Fitalat Karaciğer Toksisitesi	19
3. GEREÇ VE YÖNTEM	21
3.1. GEREÇ.....	21
3.1.1. Deney Hayvanı.....	21
3.1.2. Kuluçka Makinesi	21
3.1.3. Laboratuar Koşulları	22
3.1.4. Teratojen Madde	22
3.2. YÖNTEM.....	23
3.2.1. Grupların Belirlenmesi.....	23
3.2.2.Fitalatın Yumurtaya Enjeksiyonu	24
3.2.3. İnkübasyon Evresi.....	25
3.2.4. Parafin Doku Takibi	26
3.2.5. Parafin Bloktan Kesit Alma İşlemi	26
3.2.6. Hematoksilen-Eozin Boyama İşlemi.....	27
4.BULGULAR.....	28
5.TARTIŞMA VE SONUÇ	42
KAYNAKLAR	48
EKLER	53
ÖZGEÇMİŞ	54

KISALTMA VE SİMGELER

ALP	: Alkalın Fosfataz
BPA	: Bisfenol A
DBP	: Dibütil Fitalat
DEHP	: Di-(2-etilhekzil) Fitalat
DEP	: Dietil Fitalat
DHP	: Diizohekzil Fitalat
DMP	: Dimetil Fitalat
GPT	: Glutamik Piruvik Transaminaz
G	: gram
Kg	: kilogram
L	: litre
MBP	: Monobutil Fitalat
MEP	: Monoetil Fitalat
MEHP	: Mono-(2-etilhekzil) Fitalat
Mg	: miligram
µm	: mikrometre
NTD	: Nöral Tüp Defekti
PVC	: Polivinil Klorür
ROS	: Reaktif Oksijen Türleri
SULT	: Sülfotransferaz
TNF	: Tümör Nekroz Faktör

ŞEKİLLER

Şekil 1: Fare embriyosunda in vitro gelişim (A) iki hücreli (B) Dört Hücreli (C) Erken sekiz hücreli (D) Kompaktlaşan sekiz hücreli aşama (E) Morula (F) Blastosist (Gilbert 2000).	2
Şekil 2: Embriyo safhaları (Hamburger and Hamilton 1951).....	14
Şekil 3: Fitalatların genel kimyasal yapısı (Hauser and Calafat 2005).	16
Şekil 4 : Tavuk yumurtası hava kesesine enjeksiyon tekniği.....	25

TABLÖLAR

Tablo 1: Kontrol Grubu 72. saat yumurta ağırlık deęiřimi.....	28
Tablo 2: Plasebo Grubu 72. saat yumurta ağırlık deęiřimi.....	29
Tablo 3 : Fitalat Grubu 72. saat yumurta ağırlık deęiřimi	30
Tablo 4: Kontrol Grubu 14. gün yumurta ağırlıkları deęiřimi.....	30

RESİMLER

Resim 1 : Dibutyl phthalate (DBP)	23
Resim 2 : Kontrol grubu 72. saatte açılan embriyo, ok başı; embriyonun baş kısmı, ok; embriyonun kuyruk kısmı.	31
Resim 3: Kontrol grubu 72. Saat embriyo görüntüsü	31
Resim 4: Fitalat grubu 72. saatte açılan embriyo, ok başı; diskoid embriyonal dönem.	32
Resim 5: Fitalat enjekte edilmiş deney grubu 72. Saat embriyo görüntüsü.....	32
Resim 6: Kontrol grubu 14. günde açılan fötüs	33
Resim 7: Plasebo Grubu 14. günde açılan fötüs	34
Resim 8: Kontrol ve plasebo gruplarının karaciğeri	35
Resim 9: Kontrol grubu karaciğer kesitinden bir görüntü H&E boyama 20X. Yıldız; santral ven (SV), siyah ok; sinüzoid, mavi ok; hepatosit çekirdekleri.....	35
Resim 10: Kontrol grubu karaciğer kesitinden bir görüntü H&E boyama 20X	36
Resim 11: Plasebo grubu karaciğer kesitinden bir görüntü H&E boyama 20X. Yıldız; santral ven	36
Resim 12: Plasebo grubu karaciğer kesitinden bir görüntü H&E boyama 20X	37
Resim 13: Plasebo grubu karaciğer kesitinden bir görüntü H&E boyama 20X	37
Resim 14: Plasebo grubu karaciğer kesitinden bir görüntü H&E boyama 40X	38
Resim 15 : Fitalat deney grubu 14 günlük fötüs	39
Resim 16: Fitalat grubu 14 günlük sürenin sonunda açılan ve gelişimi ilerlememiş embriyo	39
Resim 17: Fitalat deney grubu karaciğer kesitinden bir görüntü H&E boyama 20X	40
Resim 18: Fitalat deney grubu karaciğer kesitinden bir görüntü H&E boyama 20X	40

Resim 19: Fitalat deney grubu karaciğer kesitinden bir portal triad bölgesi H&E boyama X20. Yıldız; portal ven (PV), üçgen; safra kanalı (SK), daire; hepatik arter (HA) 41

ÖZET

GİRİŞ VE AMAÇ: Bu çalışmada plastiklerin esnetilmesinde kullanılan madde olan fitalatların (DBP) erken embriyonik gelişim döneminde ve geç fötüs döneminde (72 saat ve 14 gün) tavuk embriyolarında olası maruziyetlerinin ortaya konulması amaçlanmıştır.

GEREÇ VE YÖNTEM: Bu amaç doğrultusunda döllenmiş tavuk yumurtalarının hava boşlukları açılıp içine bir kez olmak koşuluyla uygulamanın başında 50 mg/ kg/ gün ve 100 mg/ kg/ gün olmak üzere fitalat enjekte edilmiş ve sıvı parafin ile kapaltılmıştır. Diğer deney grupları; hiç bir işlem uygulanmayan 2 kontrol grubu, sadece hava boşlukları açılıp kapatılan 2 plasebo grubu, 2 uygulama grubundan oluşmaktadır. Her grupta 18 adet döllenmiş yumurta kullanılmıştır. Kontrol, plasebo ve fitalata maruz bırakılan embriyolar gelişimlerinin üç ve on dördüncü günlerinde yumurtadan çıkartılarak morfolojik ve histolojik olarak incelenmiştir.

BULGULAR: Morfolojik inceleme sonucunda kontrol grubu ile karşılaştırıldığında fitalata bağlı olarak 72 saat embriyolarda kan adacıklarında deformasyon ve gelişim geriliği; 14 günlük embriyolarda kontrol ve plaseboda gelişim geriliği görünmezken fitalat uygulanan gruplarda gelişimin erken evrelerinde gelişimi durmuş embriyolara rastlandı. İçlerinden sadece bir tanesi 14 güne ulaşan fötüsün karaciğer doku örneği histolojik ve morfolojik olarak incelendi ve kontrol grubu ile karşılaştırıldığında fitalat grubu fötüsün karaciğer doku kesitinde belirgin herhangi bir patoloji izlenmedi.

SONUÇ: Sonuç olarak döllenmiş yumurta içerisine uygulanan farklı dozlarda fitalat'ın kanatlıların erken embriyonik gelişimi sırasında özellikle ilk 48-72 saatlik evrede gelişimi durdurduğu ve gelişebilen fötüslerde karaciğer doku kesitinde belirgin herhangi bir patoloji oluşturmadığı görüldü.

Anahtar Kelimeler: Cıvciv Embriyosu, Fitalat, NTD, Embriyo, Karaciğer

ABSTRACT

Investigation Of The Effect Of Phthalate Exposure On Embronic Development

INTRODUCTION AND PURPOSE: In this study, it was aimed to reveal the possible exposures of phthalates (DBP), which are used to stretch plastics, in chicken embryos during early embryonic development and late fetus period (72 hours and 14 days).

MATERIALS AND METHODS: According to this purpose, the air chambers of fertilized chicken eggs were opened and phthalate was injected once at the beginning of the application, 50 mg / kg / day and 100 mg / kg / day then sealed with liquid paraffin. Other experimental groups; two control groups without any treatment, two placebo groups with only air gaps opened and sealed, and two application groups. 18 fertilized eggs were used in each group. The control, placebo and phthalate-exposed embryos were hatched on the third and fourteenth days of their development and examined morphologically and histologically.

FINDINGS: As a result of morphological examination, deformation and growth retardation in blood islets in embryos for 72 hours due to phthalate when compared with control group. In the 14-day-old embryos, growth retardation did not appear in the control and placebo groups, whereas in the phthalate-treated groups, embryos that had stopped developing at the early stages of development were found. Only one of them reached 14 days-old and the liver tissue sample of the fetus was examined histologically and morphologically and no significant pathology was observed in the liver tissue section of the phthalate fetus when compared with the control group.

RESULT: As a result, it was observed that different doses of phthalate administered into fertilized eggs halted the development during early embryonic development of birds, especially during the first 48-72 hours and there was no significant pathology in the liver tissue section of the fetuses that could develop.

Keywords: Chick Embryo, Phthalate, NTD, Embryo, Liver

1. GİRİŞ VE AMAÇ

İnsanlar her geçen gün artan miktarlarda embriyotoksik ve teratojenik potansiyeli bilinmeyen ilaçlar, endüstri yan ürünlerine, çevre kirleticilerine ve endokrin bozuculara maruz kalmaktadır. Bu maddelerin pek çoğunun özellikle uzun süreli karşılaşma sonucu insan sağlığı üzerinde oluşturabileceği sağlık etkileri tam olarak bilinmemektedir. Bu tip kimyasal bileşiklerin embriyotoksik ve teratojenik etkilerinin deneysel araştırmalar ile in vitro ve in vivo teknikleri kullanılmak suretiyle ayrıntılı olarak test edilmesi gerekir. Bununla birlikte üretilen her bir yeni kimyasal bileşiğin test edilmesi mümkün görülmemektedir. Bu sebeple bir kimyasal bileşiğin memeli embriyosu üzerine etkilerini doğru bir şekilde tahmin edebilecek, ucuz ve hızlı alternatif tarama yöntemlerinin geliştirilmesi faydalı olacaktır. Bu amaca yönelik olarak memeli ve memeli olmayan hayvan türlerinin kullanıldığı çeşitli in vivo ve in vitro test sistemleri kullanılmaktadır.

Literatürde kanatlı embriyoları özellikle de tavuk embriyoları kullanılarak değişik kimyasal bileşiklerin embriyotoksik ve teratojenik etkilerinin belirlendiği çok sayıda araştırma mevcuttur.

Organizmaya dışarıdan alınarak endokrin fonksiyonları ve vücudun dengesini bozan, doğal ya da sentetik maddelere endokrin bozucular denir. Endokrin bozucular, hormonlara agonist ve antagonist etkiler yapar. Bu etki, hormonun üretimine veya taşınması üzerine etki ederek hormon reseptörüne bağlanarak metabolize olması ve atılımını değiştirmesi ile ortaya çıkabilir. Bazı ilaçlar, dioksin ve dioksin benzeri bileşikler, poliklorlu bifeniller, bazı pestisitler, fitalatlar ve bisfenol A (BPA) gibi plastizer maddeler endokrin bozucu etkiye sahip maddeler arasında sıralanmaktadır. Bu maddelerin pek çoğu besinler, kozmetikler, kişisel bakım ürünleri, deterjanlar, oyuncaklar, plastik şişeler gibi günlük hayatta sıkça karşılaştığımız ve yoğun olarak kullanılan ürünlerde yer almaktadır.

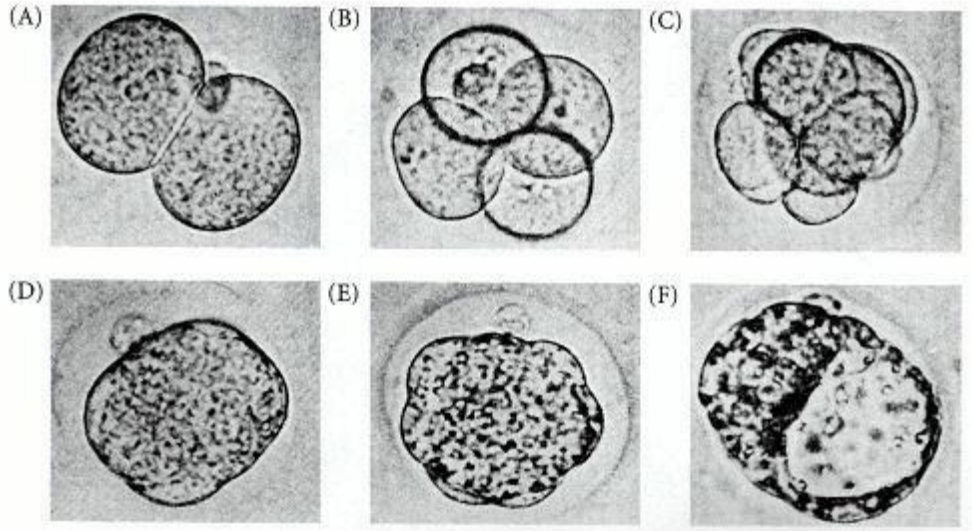
Gerçekleştirdiğimiz bu çalışmada, kanatlı embriyolarında di butil fitalat (di buthyl phythalate, DBP) maruziyetinin prenatal dönemde embriyonel gelişime olan etkileri değerlendirilmiştir.

2. GENEL BİLGİLER

2.1. EMBRİYOLOJİ

Tek bir hücrenin 9 ay içinde bir bebeğe dönüşmesi, karmaşık olduğu kadar, şaşırtıcı ve aynı zamanda hayranlık uyandıran bir süreçtir. Bu süreci incelemekte olan ve bir organizmanın en başından yoktan var olmasına katkıda bulunan moleküler, hücresel ve yapısal faktörlerin araştırılmasını kapsayan çalışmalara embriyoloji denir (Sadler 2011).

Tek hücreden organ taslaklarının ortaya çıkmasına kadar devam eden sürece embriyogenez dönemi denmektedir. Fetusun büyüdüğü kilo almaya başladığı bu noktadan doğua kadar geçen süre içinde ise geçen döneme fetal dönem denmektedir. Tüm bu süreçte oluşan özürlerin nedenlerinin ve embriyolojik kökenleri üzerine araştırma yapılan çalışmalara teratoloji denmektedir.



Şekil 1: Fare embriyosunda in vitro gelişim (A) iki hücreli (B) Dört Hücreli (C) Erken sekiz hücreli (D) Kompaktlaşan sekiz hücreli aşama (E) Morula (F) Blastosist (Gilbert 2000).

2.1.1. İnsan Embriyosu

2.1.1.1. Gastrülasyon

Gestasyonun üçüncü haftasındaki en önemli olay olarak embriyoda üç adet germ yaprağının (ektoderm, mezoderm ve endoderm) ortaya çıktığı gastrülasyon olayıdır. Gastrülasyon epiblastın yüzeyinde primitif çizginin oluşmasıyla başlar. Primitif çizginin sefalik ucuna primitif düğüm denir. Primitif düğümün, ortasındaki küçük primitif çukuru çevreleyen hafifçe kabarık bir bölgedir. Epiblast hücreleri primitif çizgiye doğru göç ederler. Bölgeye ulaştıklarında yassı bir şekil alan hücreler epiblasttan ayrılıp, primitif oluk boyunca epiblastın altına doğru kayarlar. Bu harekete invajinasyon denmektedir. Bu göç hareketi fibroblast büyüme faktörü 8'in (FGF8) kontrolü altında gerçekleşir. FGF8, daha sonra Brachyury (T) ekspresyonunu düzenleyerek, hücrelerin mezoderme farklılaşmasını da denetlemektedir. İnvajine olduktan sonra, hücrelerden bazıları hipoblastı iteleyerek embriyonik endodermi, bazıları da epiblast ile daha yeni yeni oluşan endodermin arasına yayılarak mezodermi oluştururlar. Epiblast içinde kalan hücreler de ektodermi meydana getirirler. Gastrülasyon süreci boyunca, gelişimin daha sonraki aşamalarında embriyonun bütün doku ve organlarının gelişeceği üç germ yaprağının kaynağı epiblasttır (Sadler 2011).

Epiblast ve hipoblast tabakaları arasına giren hücrelerin sayısı arttıkça, bu hücreler sefalik ve lateral yönlerde doğru yayılmaya başlarlar. Hücreler zamanla embriyonik diskin sınırlarını aşarak, yolk kesesi ve amniyon boşluğunu örten ekstraembriyonik mezoderme teması geçerler. Sefalik yönde ilerlerken, prekordal plağın iki yanından geçerler. Prekordal plak notokordun en uç noktasıyla orofaringeal membran arasında kalan bir yerde, orta hat boyunca primitif düğümünden geçerek embriyonun sefalik ucuna doğru göç eden ilk hücreler tarafından oluşturulmuşlardır. Prekordal plak daha sonra, ön beyin gelişiminde önemli bir rol oynamaktadır. Diskin kranial ucunda yer alan orofaringeal membran, birbirine sıkıca yapışık ektoderm ve endoderm hücrelerinden oluşan ağız boşluğunu temsil eden küçük bir bölgeden ibarettir (Sadler 2011).

2.1.1.2. Notokordun oluşumu

Primitif düğümde invaje olan prenokordal hücreler prekordal plağa ulaşıncaya kadar kranial yönde ilerlerler. Prenokordal hücrelerin hipoblastın içine karışmasıyla, embriyonun orta hattı kısa bir süre için iki hücre tabakasından meydana gelen

notokordal plaktan oluşur. Hipoblast yerini primitif çizgi boyunca içe doğru hareket eden endoderm hücrelerine bırakırken, notokordal plağın hücreleri de çoğalarak endodermden ayrılırlar. Bunlar daha sonra, nöral tüpün altını döşeyen ve aksiyel iskeletin kaidesini oluşturacak olan içi dolu bir hücre kordonunu nihai notokordu oluştururlar. Notokordun uzaması dinamik bir süreçtir. Önce kranial uç oluşur ve kaudal bölgeler de primitif çizgi daha kaudal bir pozisyon kazandıkça yapıya eklenmektedir. Notokord ve prenotokordal hücreler kranial yönde prekordal plağa, kaudal yönde de primitif çukura doğru uzanırlar. Primitif çukurun epiblasta girinti yaptığı noktada nöroenterik kanal geçici bir süre yolk kesesiyle amniyon boşluğunu birbirine bağlamaktadır (Sadler 2011).

Kloakal membran embriyonik diskin kaudal ucunda oluşmaktadır. Arasında mezodermin bulunmadığı, birbirine sıkıca yapışık ektoderm ve endoderm hücrelerinden meydana gelmektedir. Kloakal membranın ortaya çıktığı sıralarda, yolk kesesinin arka duvarında bağlantı sapının içine doğru uzanan küçük bir divertikül belirir. Gelişimin 16. Gününde ortaya çıkan bu divertiküle allantoenterik divertikül veya allantois denmektedir. Allantois bazı alt grup vertebralılarda renal sisteden atılan artıklar için depo görevi yapar. İnsanda ise rudimenter bir yapı olarak kalır; ancak mesanenin bazı doğumsal anomalilerde rolü olabilmektedir (Sadler 2011).

2.1.1.3. Nörülasyon

Nörülasyon, nöral plağın nöral tüpe dönüşme sürecidir. Üçüncü haftanın sonlarında, nöral plağın lateral kenarları yükselerek nöral katlantıları oluştururlar; bu katlantıların arasında uzanan çukura nöral oluk denmektedir. Nöral katlantılar zamanla orta hat boyunca birbirine doğru yaklaşarak kaynaşırlar. Kaynaşma servikal bölgede beşinci somit hizasında başlamakta olup, kranial ve kaudal yönlerde devam etmektedir. Sonuç olarak nöral tüp oluşmaktadır. Kaynaşma tamamlanana kadar nöral tüpün sefalik ve kaudal uçları, amnion boşluğuyla sırasıyla kranial ve kaudal nöroporlar yoluyla ilişkilerini sürdürürler. Kranial nöropor yaklaşık 18-20 somit evreli 25. günde, posterior nöropor da 25 somit evreli 28. günde kapanmaktadır. Nöroporların kapanmasıyla nörülasyon tamamlanmaktadır (Sadler 2011).

2.1.1.4. Nöral tüp defekti (NTD)

Konjenital anatomik anomaliler, doğum defektleri ve konjenital malformasyonlar, doğumda var olan gelişim bozukluklarını ifade etmek için kullanılan terimlerdir. Bebek ölümlerine neden olan doğum defektleri yapısal, fonksiyonel, metabolik, davranışsal ya da kalıtsal olabilir. İnsan konjenital anomalileri ya da doğum defektlerinin, %50-60' ı bilinmeyen faktörler, % 20 -25' i multifaktöriyel kalıtım, % 7-10' u çevresel ajanlar, % 7-8' i mutant genler ve % 6-7' si de kromozom anomalilerine bağlı gelişir. Doğumsal anomalilerin %2' sinden daha az miktarı ilaç ve kimyasal maddelerle oluşmaktadır.

Anatomik anomaliler, tekli veya çoklu, küçük veya büyük, klinik açıdan önemli olabilir. İnsanda organ sistemlerine göre doğumda izlenen büyük anomali sıklıkları sırasıyla; beyin 10:1000, kalp 8:1000, böbrekler 4:1000, ekstremiteler 2:1000, diğerleri 6:1000' dir. Tek minör anomaliler, yenidoğanların yaklaşık %14' ünde vardır. Bu minör anomali eşlik eden başka minör veya majör anomalilerin varlığına işaret edebilir. Yenidoğanların %90' ı 3 veya daha fazla minör, 1 veya daha fazla majör anomaliye sahiptir. %3' ü klinik olarak önemli konjenital anomaliyle, %0,7' si de çoklu majör anomaliyle doğar. Majör gelişim defektleri, erken dönem embriyolarda daha yaygındır (%10 - 15), fakat çoğu ilk 6 haftada kendiliğinden düşükle sonlanır. Spontan düşüklerin %50 – 60' ında kromozom anomalileri vardır.

Kuzey Amerika' da yenidoğan ölümlerinin %20' sinden fazlası doğum defektlerine bağlıdır. Yenidoğanlarda nöral tüpün bir bölümünün kapanmaması sonucu ağır bir vertebral defekt tipi olan spina bifida sistika gibi büyük yapısal anomalilerin görülme sıklığı yaklaşık %3' dür. Doğumdan sonra ek anomalilerin fark edilebilme sıklığı 2 yaşında %6, 5 yaşında %8' dir.

Embriyo, uterus içerisinde iyi korunduğu halde, annenin teratojenler olarak bilinen bazı çevresel ajanlardan etkilenmesi gelişim bozukluklarına yol açabilir. Teratojen, konjenital anomali oluşumuna neden olan veya anomali insidansını arttıran herhangi bir ajandır. Hızlı farklılaşma dönemi sırasında, organlar ve embriyonun bazı bölümleri teratojenlere daha duyarlıdır. Biyokimyasal farklılaşma, morfolojik farklılaşmadan önce olaylanır ve bu sırada yapılar teratojenlere daha duyarlıdır. Hücresel farklılaşma başlayıncaya kadar, teratojenler anomali oluşmasına neden olacak şekilde etkili

değillerdir. Ancak bunların erken dönem etkileri embriyonun ölümüne neden olabilir. Bir teratojen, hücrelerin hepsini ya da çoğunu hasarlayabilir, bu da embriyonun ölümü ya da sadece birkaç hücrenin ölümü ile sonuçlanabilir. Bu durumda konseptus (zigottan itibaren gelişen, embriyo ile birlikte plasentanın embriyolojik bölümü ve ilişkili tüm membranlarını kapsayan iç ve dış yapılar) kendini yenileyebilir ve embriyo doğum defekti oluşmadan gelişebilir.

Embriyo diskinin ortasında oluşan çizgisel kabarıklık, embriyonun orta hattını belirleyen ilk oluşumdur. Orta hattaki kabarıklığı yapan hücreler daha sonra orta hat çizgisinden ve ilkel delikten içeriye girerek epiblast ve hipoblast adı verilen alt ve üst tabakaların arasına yerleşerek mezodermi oluşturmaya başlar. Üç tabakalı embriyonun oluştuğu gastrulasyon dönemi sonrası önce SSS gelişmeye başlar. SSS gelişimi de 3 aşamada incelenir.

1. Nörülasyon (16 - 28. günler): Orta hattın iki yanından çoğalan hücrelerin yaptıkları yükseltinin daha sonra orta hatta birleşerek nöral tüpü oluşturması. 2. Kuyruk tomurcuğunun kanalizasyonu (29 - 52. günler): torakal 12' ye ulaşan nörülasyondan sonra kuyruk bölümünde çoğalan hücrelerin oluşturdukları tomurcuğun kanalizasyonu ve apoptozis ile bazı hücrelerin ortamdaki çekilmesi sonucu konus medullaris ve filum terminalenin oluşumu. 3. Farklılaşma (dedifferansiyasyon): 52. günden sonraki gelişmeler.

SSS' nin primordiyumunu oluşturan nöral plak, 3. haftada ortaya çıktığı ve nöral kıvrımlar ile nöral tüpün oluşumunu başlattığı için nörülasyondaki bozukluklar, beyin ve medulla spinaliste ciddi anomalilerle sonuçlanabilir. NTD' leri en sık görülen konjenital anomalilerdendir. Anensefali (daha doğrusu meroanensefali, ekzansefali) SSS' ni etkileyen en ciddi ve aynı zamanda en sık görülen nöral tüp defektidir.

Embriyolojik gelişimin ilk 28. gününde SSS' ni oluşturacak olan primitif notokord kendi üzerine kıvrılıp rostral kapanmasını tamamlar. Dolayısıyla gestasyonun bu ilk ayı içerisinde oluşabilecek duraklamalar NTD' lerine neden olur. Geri kalan embriyolojik dönemde, nöronların çoğalarak tabakalar oluşturması ve bu tabakalara doğru göçü gerçekleştiğinden, bu aşamada oluşabilecek patolojilere de "migrasyon anomalileri" denir.

Malformasyonlar, herhangi bir bozukluğa neden olmayacak kadar basit ya da ağır nörolojik hasara yol açabilecek veya yaşamla bağdaşmayacak kadar ağır ve karmaşık da olabilir. Bu spektrum içerisinde kransioşizis, anensefali, meningoensefalosel, gergin omurilik, Chiari malformasyonları, Dandy-Walker malformasyonu, akuaduktus Sylvii stenozu, araknoid kistler ve kraniosinostozlar yer almaktadır.

Nörülasyon defekti sonucu oluşan orta hat kapanma kusurları arasında myelomeningosel, lipomyelomeningosel, ayrıık omurilik anomalisi, dermal sinus traktı ve ansefalosel sayılabilir.

Kuyruk tomurcuğunun kanalizasyonu hatası sonucu oluşan orta hat kapanma defektleri, kuyruk tomurcuğunu oluşturan hücre grubunun kanalizasyon ile ayrışması ve apoptozis ile fazla hücrelerin ortamdaki çekilerek konus medullaris ve filum terminalenin oluşumunun gerçekleşmesi gereken bu aşamadaki defektler nedeni ile oluşur. Bunlar arasında; terminal myelosistosel, sakral lipom ve kalın filum terminale sayılabilir. Bu gruptaki anomaliler daha önceden “spina bifida okkulta” olarak bilinmektedir. Defektin üzeri ciltle kaplı olduğundan böyle bir lezyon görüldüğünde şüphe uyanmalı ve eşlik edebilecek konjenital anomaliler açısından tarama yapılmalıdır. Bu olgulara eşlik edebilecek nörolojik, kutanöz, ortopedik ve ürolojik bir takım bulgular olabilir.

2.1.1.5. Karaciğer

Karaciğer yetişlin vücudunda vücut ağırlığının %2'sini oluşturan 1,5 kg ağırlığı olan en büyük iç organdır (Mescher 2015). Karaciğer fibröz bağ dokusundan oluşan kapsül ile (Glisson kapsülü) sarıdır. Kapsülün etrafı, organın direkt olarak diyafragmaya ya da diğer organlara yapıştığı yerler dışında, seröz kılıf ile (visserel periton) çevrelenmiştir. Karaciğer, derin oluklarla anatomik olarak sağ ve sol olmak üzere iki büyük loba ve kuadrat ve kaudat olarak iki küçük loba ayrılır.

Embriyoda, karaciğer, önbağırsak duvarından bir endodermal evajinasyon olarak gelişerek hepatik divertikülü oluşturur. Divertikül proliferasyon olarak hepatositleri oluşturur ve bunlarda hücre kordonları halinde düzenlenerek karaciğer parankimini şekillendirir. Hepatik divertikülün orijinal sapı ortak safra kanalını oluşturur. Ortak safra kanalından

oluşan bir çıkıntı, sistik divertikülü şekillendirir ve sistik divertikülden de safra kesesi ve sistik kanal oluşur (Ross and Pawlina 2010).

Karaciğer; plazma proteinlerinin sentezi, karbonhidratların depolanması, safra yapımı, keton bileşiklerinin yapımı, üre yapımı, metabolizmalarının kontrolü, yağ metabolizması, bazı hormonların inaktivasyonu, gibi fonksiyonlara sahiptir.

Karaciğerin temel yapısal elemanı karaciğer hücresi adı verilen hepatositlerdir. Hepatositler 6 veya daha fazla yüzeyli polihedral, 20-30 mikron çapta hücrelerdir. Genellikle bir; bazen de iki çekirdekli, soluk pembe sitoplazmaya sahiptirler. Sitoplazmalarında lobülün orta kısmında daha belirgin olmak üzere ince kahverengi granüller halinde lipofuksin pigmenti ve yağ vakuolleri bulunabilir. Hepatositler; lobül içinde periferden merkeze doğru kordonlar oluşturur. Bu kordonlar birbirleriyle serbest anastomozlar yaparak labirent şeklinde yapılar oluşturur. Hepatositler, epitelyal hücreler olup birbirleriyle bağlantılı plaklar halinde kümeler oluşturmuşlardır. Karaciğer hücre plakları arasında sinuzoidler bulunur. Sinuzoidler, lobulus içi kan dolaşım ağını oluştururlar. Venulae perilobularislerden, V. centralis yönünde akan kan, sinuzoid duvarı aracılığı ile karaciğer metabolizmasına katılır. Sinuzoid duvarında iki tip hücre vardır. Biri, endotel hücresi; diğeri de retikulo endotel sisteme (RES) ait olan “Kupffer” yıldız hücreleridir. Kupffer tanımlamasına göre, “yıldız şekilli” hücreler diye anılmaktadırlar. İleri derecede fagositoz kabiliyetleri olup, sabit makrofajlar grubundan sayılırlar. Kupffer hücreleri sitoplazmalarında fagositoz vakuolleri, kalıntı cisimcikler ve lizozomlar bulunur (Aksoy 1977).

Karaciğer atar damarına hepatik arter denir ve görevi ana atar damar olan aorttan aldığı oksijence zengin kanı karaciğere taşımaktır. Kapı toplardamar (portal ven) vücudun diğer büyük damarındır ve özellikle ince bağırsak da sindirilmiş besinleri karaciğere taşır. Bu kan damarları karaciğer içinde çok sayıda dallara ayrılır ve kapiller adı verilen kılcal damarlar halinde sonlanırlar (Özvaran 2004)

Karaciğer, kardiyak atımın yaklaşık % 25’ini alır, böylece 1500 ml/dk kanla sulanır. Bu kan, karaciğerin beden fonksiyonlarını sağlamada ciddi rol oynayan venöz akım kaynağı portal ven ve biliyer sistemi besleyen ve karaciğer oksijenizasyonunda temel rol alan hepatik arter olmak üzere iki ana sistem tarafından sağlanır. Karaciğer içinde portal venüllere ve oradan da sinuzoidlere boşalır. Bundan sonra santral vene ulaşan

kan akımı, hepatik ven dallarına nihayetinde inferiyor vena cava'ya ulaşarak karaciğeri terkeder. Portal kan akımı tüm ince barsakların venöz drenajını sağlar. Böylece incebağırsakta besin değeri zengin maddeleri ve beraberinde ilaçları ve zehirli maddeleri karaciğere taşır (Şilomikronlar haric). Pankreatik drenajıda karaciğere girmeden önce sağlar. Hepatik arter karaciğere gelen kanın yaklaşık olarak % 25'ini sağlayan çöliyak arterin bir koludur. Hepatik arter dallanarak interlobüler arterleri oluşturur. Kan klasik olarak karaciğer lobülünün çevresinden merkeze doğru akar (Scherlock and Dooley 2002).

Karaciğer vücudun en büyük lenf kaynaklarından birisidir ve total lenf hacminin yaklaşık % 15-20'sini oluşturur. Sinüzoidal endotelial hücrelerden "Disse mesafesi" portal sistemden ve hepatik ven çevresinden oluşan karaciğer lenfası yüzeyel ve derin lenf yolları ile lenf düğümlerine taşınır. Yüzeyel lenfa yollarının bir kısmı ligamentum falsiform içindedir. Bu lenfa diyafragmayı geçerek mediasten lenf düğümlerine ulaşır. Diğer bir kısmı ise göğüs içinde inferiyor vena cava ile buradaki lenf düğümlerinde sonlanır. Derin lenfa yolları ise portal alanlardadır, bunlar hilus civarındaki lenf düğümlerine gelir. Buradan da sisterna şili yolu ile duktus torasikusa aktarılır (Scherlock and Dooley 2002).

2.1.2. Tavuk Embriyosu

Ortalama olarak kuluçka süresi 22 gün olmaktadır. Bunun bir günü tavuk vücudunda, kalan 21 gün ise kuluçkada geçmektedir. Memeli canlılarda, embriyonal gelişim anne uterusunun içinde oluşurken, avianlarda (kanatlılar) dolayısıyla tavuklarda, tamamen vücut dışında gerçekleşmektedir. Cıvciv embriyonal gelişimini, oluşumu için gerekli olan besinleri depoladığı yumurta içinde tamamlamaktadır. Yumurtada embriyo gelişimi başlayabilmesi için bazı çevre koşullarına ihtiyaç duyulmaktadır. Günümüzde bu işlem yumurtaların inkübatörlere konması ile de sağlanabilmektedir. (Aksoy 1999, Hamburger and Hamilton 1951)

2.1.2.1. Yumurtlama öncesi embriyo gelişimi

Tavuk embriyosunun gelişimi yumurtada, kısmen tavuğun vücudunda, ancak çoğunlukla yumurtlamadan sonraki dönemde meydana gelmektedir. Döllenmiş yumurtalar, tavuk ve horozların aynı yerde bulunduğu kümeslerde çiftleşmeleri ile

meydana gelmektedir. Çiftleşme sırasında sperm yumurta kanalında hızla yol alarak yaklaşık 30 dakika sonunda infundibulumu ulaşmaktadır. Ovulasyondan 15 dakika sonra yumurta sperm tarafından döllenir ve zigot denilen fertilize yumurta meydana gelir. Zigot oluşumundan hemen sonra embriyonik yapı gelişmeye başlar. Yaklaşık 4 saat sonunda ilk hücre bölünmesi meydana gelmektedir. Yumurta, istmusa girdikten 1 saat sonra embriyo 16 hücreye ulaşır. Uterusa eriştikten 4 saat sonra ise 256 hücreye sahiptir (Hamburger and Hamilton 1951, Şenköylü 2001).

Yumurtada embriyo, ovipozisyon olayı ile yumurtlamadan kısa bir süre öncesine kadar “blastoderm” adı verilen tek katlı bir hücre tabakasından ibarettir. Hücre farklılaşmasının görüldüğü aşamaya “gastrulasyon” adı verilir. Yumurta sarısının yüzeyinde bulunan bu hücre tabakasına paralel olarak daha altta, sarı kısmın içine doğru diğer bir hücre tabakası oluşmaya başlar. Bunlardan yüzeyde ve dışta olana “ektoderm”, içte olana “endoderm” adı verilir. Döllenmiş yumurta, tavuk tarafından yumurtlandığı zaman ektoderm ve endoderm tabakalarından oluşmaktadır (Hamburger and Hamilton 1951).

2.1.2.2. Yumurtalama sonrası oda koşullarında gelişim

Yumurta, kuluçka makinesine yerleştirilene kadar embriyo, uyku evresindedir. Embriyonal gelişmenin makinede ihtiyaç duyduğu sıcaklık, $37,5 \pm 0,5^{\circ}\text{C}$ 'dir. Ancak 24°C üzerindeki sıcaklıklarda da embriyo gelişebilmektedir. Yumurtlama sonrasında embriyonal gelişmeyi durdurabilmek için $15-18^{\circ}\text{C}$ arasında bir çevre sıcaklığında muhafazası sağlanmalıdır (Şenköylü 2001).

2.1.2.3. Kuluçka makinesinde embriyo gelişimi

Döllenmiş yumurta optimum $37,5^{\circ}\text{C}$ sıcaklıktaki kuluçkaya yerleştirildiği zaman embriyonal gelişme kaldığı yerden devam etmektedir. Hücre bölünmesi hızla meydana gelirken ektoderm ile endoderm tabakalarından meydana gelecek olan 3. tabaka olan “mezoderm” oluşur. Embriyonal gelişmenin ileri safhalarında her bir tabakadan farklı doku ve organ sistemlerinin meydana geleceği görülmektedir (Şenköylü 2001).

Ektoderm tabakasından; deri, tüy, gaga, tırnak, sinir sistemi, gözün mercek ve retina tabakaları, ağzın mukoza tabakası meydana gelmektedir. Endoderm tabakasından; sindirim, solunum ve endokrin sistemleri oluşmaktadır. Mezoderm tabakasından; kas, kemik, kan, üreme sistemi ve boşaltım sistemi gelişmektedir. Embriyonun 21 günlük

inkübasyon süresi boyunca üç tabakadan oluşan doku ve organ sistemleri meydana gelmektedir (Şenköylü 2001).

2.1.2.4. Hamburger-hamilton skalası

Tavuklarda 21 gün olan kuluçka süresi, Hamburger ve Hamilton (1951) skalasına göre aşağıdaki gelişim aşamalarına ayrılmışlardır.

Evre 1 (Sulkus Primitivus Öncesi): 0-6. Saatleri kapsamaktadır.

Evre 2 (Başlangıç Sulkus Primitivus): 6-7. Saatleri kapsamaktadır.

Evre 3 (Ara Sulkus Primitivus): 12-13. Saatleri kapsamaktadır.

Evre 4 (Belirgin Sulkus Primitivus): 18-19

Evre 5 (Baş Çıkıntısının Geliştiği): 19-22.

Evre 6 (Baş Kıvrımının Oluştığı): 23-25. saatler

Evre 7 (Bir Somitli): 23-26. Saatler. Bu dönemde gerçekte 2 somitlidir. 1.somit henüz açık bir biçimde görülmez. Nöral katlantılar baş bölgesinde görülür hale gelmiştir.

Evre 8 (Dört Somitli): 26-29. saatler Nöral katlantılar orta beyin seviyesinde birleşirler. Bu dönemde 4 somit vardır. Blastodermin posterior yarısında kan adacıkları görülmeye başlar.

Evre 9 (Yedi Somitli): 29-33. Saatler primer optik kesecikler oluşmaya başlar. Kalbin odacıkları birleşmeye başlar. Somit sayısı ortalama 7'dir.

Evre 10 (On Somitli): 33-38. Saatler Somit Sayısı 10'a ulaşmıştır. 1. Somit dağınık olarak yerleşim gösterir ve bundan sonraki evrelerde sayıya dahil edilmeyecektir. Kranial katlantının ilk işareti olan üç adet ilk beyin keseciği, açık şekilde görülür hale gelir. Optik kesecikler net değildir. Kalp hafif sağa doğru yerleşimlidir.

Evre 11 (On üç Somitli): 40-45. saatler bir kranial katlantı vardır. Arka beyin 5 nöromere ayrılmıştır. Ön nöropor kapanmaya başlamıştır.

Evre 12 (On altı Somitli): 45-49. saatler kafa sola doğru dönmüştür. Ön nöropor kapanmıştır. Telensefalon görülmeye başlamıştır. Primer optik kesecikler ve optik sak oldukça iyi şekilde görülür. Kulak çekirdeği derindedir ve geniş şekilde açıktadır.

Kalp hafif bir S şekli alır. Amnionun baştaki katlantısı ön beyin bölgesinin girişini kaplar. Somit sayısı 16 olmuştur.

Evre 13 (On dokuz Somitli): 48-52. saatler kafa tamamıyla sola dönmüştür. Kranial ve servikal katlantı geniş bir eğim yapar. Telensefalonun genişlemesi belirgindir. Derindeki kulak çekirdeğinin açıklığı daralır. Hipofize ait bir belirti yoktur. Atrioventriküler kanal daralarak belirginleşir. Amnionun baştaki katlantısı ön beyni, orta beyni ve arka beynin ön kısmını kaplar. 19 somit vardır.

Evre 14 (Yirmi iki Somitli): 50-53. Saatler fleksiyon ve rotasyon.

Kranial fleksiyon: ön beyin ve arka beyin aksları bir dik açı oluştururlar. Servikal fleksiyon geniş bir eğim oluşturur. Vücut rotasyonu arkaya doğru 7-9 somit seviyesine kadar devam eder. Bu seviyenin arkasında hafif gövde fleksiyonu oluşur. Visseral ark 1 ve 2, yarık 1 ve 2 ayırt edilir. Posterior arklar oluşmamıştır. Primer optik kesecikler içeriye doğru girer. Lens oluşmaya başlar. Kulak çekirdeğindeki açıklık sınırlanır. Rathke kesesi tanımlanabilir hale gelir. Kalbin ventriküler boşlukları oluşur ve atmaya başlar. Amnion 7-10. somite kadar uzanır. 22 somit oluşmuştur.

Evre 15: 50-55. Saatleri kapsamaktadır.

Evre 16: 51-56. Saatleri kapsamaktadır.

Evre 17: 52-64. saatleri kapsamaktadır.

Evre 18: 65-69. saatleri kapsamaktadır.

Evre 19: 68-72. saatleri kapsamaktadır.

Evre 20: 70-72. saatleri kapsamaktadır. *

Evre 21: Ortalama 3.5 gün

Evre 22: 3.5 gün

Evre 23: 3.5-4. günler

Evre 24: 4. gün

Evre 25: 4.5 gün

Evre 26: 4.5-5. günler

Evre 27: 5. gün

Evre 28: 5.5 gün

Evre 29: 6. gün

Evre 30: 6.5 gün

Evre 31: 7. gün

Evre 32: 7.5 gün

Evre 33: 7.5-8. günler

Evre 34: 8. gün

Evre 35: 8. ve 9. günler

Evre 36: 10. gün

Evre 37: 11. gün

Evre 38: 12. gün

Evre 39: 13. gün

Evre 40: 14. gün *

Evre 41: 15. gün

Evre 42: 16. gün

Evre 43: 17. gün

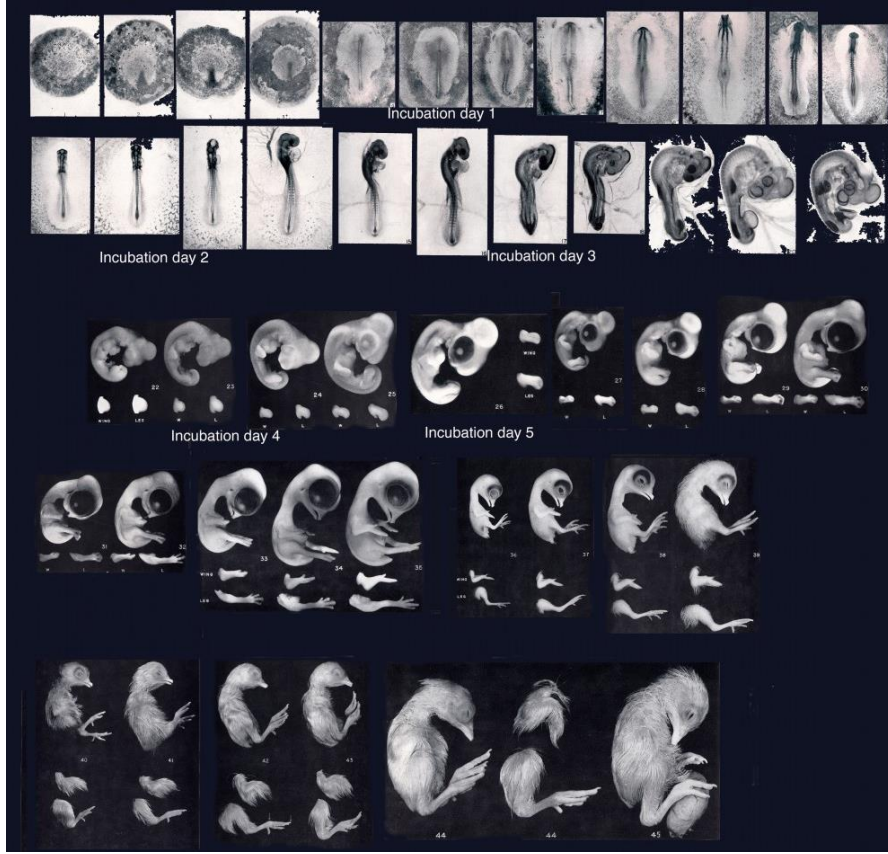
Evre 44: 18. gün

Evre 45: 19-20. günler

Evre 46: 20-21. Günler

(Hamburger and Hamilton 1951)

*Çalışmamızın gerçekleştiği evreler.



Şekil 2: Embriyo safhaları (Hamburger and Hamilton 1951)

2.1.2.5. Tavuk karaciğer gelişimi

Civciv karaciğer gelişimi inkübasyonu takip eden 33. saatte kardio-hepatik bölge olarak adlandırılan alanda, midenin kaudali, barsağın ventralinde endodermal çıkıntı oluşturarak gelişmeye başlar. Hepatik divertikül ve ya karaciğer tomurcuğu denilen bu çıkıntı hızlı proliferasyon göstermekte olan hücrelerden meydana gelmektedir. Kalp mezodermal yapıda oluşmakla birlikte karaciğer ise endodermden oluşmaktadır. 14. Safhadan itibaren karaciğerin yapısına mesoderm katılmaktadır. Endodermal yapı anterior ve posterior olmak üzere iki divertiküle bölünür ve barsak tabanı kapanırken karaciğer tomurcuğu, barsağın ventral duvarında uzamaya başlar. 4 günlük embriyoda bu çıkıntı dallanıp hücre kordonları oluşturmaktadır. Gelişmekte olan hücre kordonları gittikçe çoğalarak üç boyutlu bir ağ oluştururlar. Karaciğer hücreleri, perikard boşluğu ve vitellüs sapı arasındaki mezodermal plak (septum transversum) içine girmeye devam ederken, yaklaşık 18. evrede hepatic divertikül ile ön barsak arasındaki bağlantı daralarak safra kanallarını oluşturur (Bellairs and Osmond 2005).

2.2. FİTALAT

2.2.1. Teratojen Madde

Fetüs'ün gelişiminin kritik evresinde maruz kaldığında fetal fonksiyonu ve morfolojisini değiştiren herhangi bir enfeksiyöz ajan, ilaç, kimyasal madde veya radyasyonların tümüne teratojen denir (Dudek 2016).

A. Dirençli Dönem (gelişimin 1. Haftası): İmplant olmuş embriyonun “hep ya da hiç” fenomeni gösterdiği zamanlardır.

B. Maksimum Duyarlı Dönem (3-8. Haftalar; Embriyonik Dönem): Embriyonun teratojenlere en duyarlı olduğu dönemdir. Çünkü bütün organ morfogenezi bu sürede oluşur.

C. Duyarlılığın En Düşük Olduğu Dönem (9-38. Haftalar; Fetal Dönem): Fetusun teratojenlere duyarlılığının az olduğu zamandır. Çünkü organ ve sistemler oluşmuştur. Bu dönemde bir teratojene maruz kalınması organ sisteminin bozulmasına neden olmaktadır.

Teratojen madde sınıflandırması;

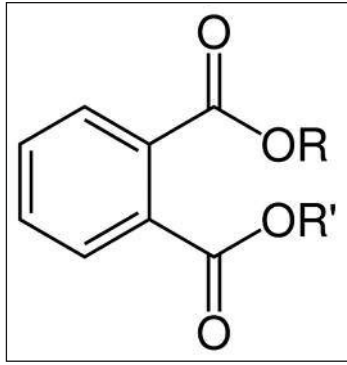
- I- İnfeksiyöz Ajanlar
- II- Torch Enfeksiyonları
- III- Çocukluk Çağında Yapılan Aşılar
- IV- X Kategorisindeki İlaçlar (Gebelikte Kesinlikle Kullanılmaz)
- V- D Kategorisindeki İlaçlar (Fetüs'e Olan Riski Kanıtlanmış)
- VI- Kimyasal Ajanlar
- VII- Keyif Verici İlaçlar
- VIII- İyonize Radyasyon (Dudek 2006).

Şiddetli doğumsal malformasyonlar doğumların% 3'ünde görülür. Bu, Amerika Birleşik Devletleri'nde her yıl 120.000 yenidoğanın ağır doğum kusurları ile doğduğu anlamına gelmektedir. Genetik hastalıklar doğumların yaklaşık% 11'inde görülür. Spontan mutasyonlar genetik hastalığın <% 2 ila% 3'ünü oluşturur (Brent 2004).

2.2.2. Fitalat Kavramı

Fitalatlar, 1,2-benzendikarboksilik asitin dialkil veya alkil/aryl esterleridir. 1930 yıllarından bu yana katkı maddesi olarak çok yaygın kullanılmakta olan endüstriyel ürünlerdir. Fitalatlar fitalik anhidrid ile uygun bir alkolün (genelde 6-13 karbonlu) reaksiyonu ile elde edilen renksiz ve oda ısısında sıvı halde bulunan maddelerdir (Balcı, Erkekoğlu ve Koçer-Gümüşel 2004). Bu plastifiyanlar, katı Polivinil Klorür'ün (PVC) daha yumuşak olmalarını sağlamak için kullanılmaktadır (Meeker 2012).

Fitalatların genel kimyasal yapısı Şekil 2' de gösterilmiştir.



Şekil 3: Fitalatların genel kimyasal yapısı (Hauser and Calafat 2005).

Fitalatlar saf formda renksiz, kokusuz, lipofilik özelliği olan, suda az çözünen, uçuculukları düşük yağlı sıvılardır. Erime noktaları düşüktür, 5.5°C ile -58°C arasında değişmekle beraber çoğunun 0°C'nin altındadır. Kaynama noktası 230°C ile 486°C arasında değişmektedir. Bu sebeple geniş aralıklı sıcaklık derecelerinde sıvı halde bulunmaktadırlar.

Fitalatlar günlük hayatta her yerde bulunduğu için, fitalatlara insan maruziyetinin potansiyel sonuçları genel popülasyonda kaygılara yol açmış ve gebe kadınlar, yenidoğanlar ve çocuklar gibi hassas konularda çalışılmıştır. Kadınlarda erkeklerden daha yüksek seviyelerde monobutil fitalat (MBP) ve monoetil fitalat (MEP) , parfüm, oje içinde yaygın olarak kullanılan di-*n*-bütil fitalat (DBP) ve dietil fitalat (DEP) küme maruziyetini ortaya çıkarmıştır. Fitalatlar, hayvan gonadlarını ve prenatal gelişmeyi etkileyen östrojenik ve anti-androjenik endokrin bozucular olarak kabul

edilir. Toksikolojik kanıtlar, fetüse nüfuz eden plasentanın DBP, DEP ve di- (2-etilheksil) fitalat (DEHP) gibi bazı fitalatlara maruz kaldığını göstermektedir (Huang, Kuo, Chou, Lin and Lee 2009).

İnsanlarda da, özellikle erkek üreme gelişimini etkileyen gelişimsel ve reproduktif toksikanlar olabilecekleri düşünülmekte, endokrin bozucu etkilerinin olabileceği ileri sürülmektedir. Fitalatların hem erkek hem de dişi sıçanlarda büyümeyi ve seksüel gelişimi bozdukları gözlenmiştir. DBP verilen sıçanlarda testosteron düzeylerini önemli ölçüde azalttığı ve testiste Leydig hücre sayısını önemli derecede azalttığı bulunmuştur (Foster, Mylchreest, Gaido and Sar 2001).

2.2.3. Fitalatların Kullanım Alanları

Fitalatlar, plastiklere esneklik kazandırmak için endüstriyel olarak fazla miktarlarda üretilmektedirler. 400.000 tondan fazla fitalat plastikleştirici (DEHP, DBP, DMP, DEP ve BBP gibi), her yıl Japonya'da endüstriyel olarak üretilmektedir (Okubo vd. 2003). Fitalatlar, plastik malzemelerin esneklik ve yumuşaklığını arttırmak için kullanılan kimyasal maddeler olup, tekstil ürünleri, oyuncaklar, plastik şişeler, kan transfüzyon torbaları ve medikal malzemeler, kozmetikler, parfümler ve sabunlar dâhil kişisel bakım ürünlerinde ve gıda ambalajlamada kullanılırlar. Yüksek miktarlarda üretilip tüketilmektedirler. Kullanımlarının yaygın olması ve plastik materyalden kolayca ayrışabilmeleri nedeniyle fitalatlara oral, inhalasyon ve dermal yollarla ciddi maruziyetler söz konusudur. En önemli ve tehlikeli maruziyet kaynakları ise medikal malzemelerdir. Bu maruziyet gelişim açısından kritik bir döneme denk gelirse veya yoğun bir temas söz konusuysa, kalıcı ve ciddi hasarlar ortaya çıkabilmektedir (Balcı, Erkekoğlu ve Koçer-Gümüşel 2004).

Bu bileşikler, alkil yan zincirlerinin uzunluğuna göre uzun ve kısa zincirli fitalatlar olarak iki sınıfa ayrılır. Fitalatlar, geniş bir ürün yelpazesinde bulunabilir. Düşük moleküler ağırlıklı fitalatlar, kişisel bakım ürünlerinde, bazı diyet takviyeleri ve ilaçlarında ve diğer tüketim ürünlerinde bulunur. Yüksek moleküler ağırlıklı fitalatlar, tüketici ürünlerinde, gıda ambalajında, ev eşyalarında ve diğer inşaat malzemelerinde yaygın olarak bulunan esnek PVC'de bulunur (Meeker 2012).

2.3.4. Fitalat Maruziyet Alanları

Fitalatlar, gündelik satın alınan birçok üründe, gıda paketlenme materyallerinde ve tıbbi aletlerde plastikleştirici olarak kullanıldıklarından gıdalarda ve çevremizde bolca bulunmakta ve rastlanılmaktadır. Fitalatlar Polivinil Klorür'e sıkıca tutunamadıklarından zamanla serbest kalırlar. İnsanlar fitalatlarla inhalasyon, oral, dermal ve biyomedikal işlemler yaptırdığı sırası maruz kalmaktadırlar. Bunlar arasında en ciddi fitalat maruziyeti kaynakları arasında kan transfüzyonu malzemeleri, serum setleri ve diyaliz torbaları gibi medikal malzemeler sayılabilir (European Commission, 2008-2015). Yapılan bir araştırmada yoğun bakım ünitelerinde tedavisi devam etmekte olan yenidoğan bebeklerin idrarlarında DEHP metabolitleri ölçülmüş ve PVC içermekte olan malzemelerin kullanımı fazlaştıkça bebeklerin idrarlarında ki DEHP düzeyinde artmakta olduğunu belirlemişlerdir. PVC içermekte olan aletler ile temaslarının arttığı bebeklerin ortalama DEHP düzeylerinin diğer normal polipülasyona göre 25 kat daha fazla olduğunu sonuçlarını ortaya koymuşlardır (Guo, Wu and Kannan 2011). Diğer bir temas alanı evlerimizde kullanılan PVC pencereler ve yer döşemeleridir. Bu nedenle kapalı ev ortamlarında fitalat konsantrasyonları ev dışı açık dış ortam konsantrasyonlarına göre daha fazladır. Fitalatlar, ev ortamı ve açık havada bulunan havada yüksek oranda tespit edilmektedirler. Kentsel bölgelerde açık alanlarda hava fitalat konsantrasyonlarının kırsal bölgelerde bulunan konsantrasyonlardan daha yüksek olduğunu sonucuna varılmıştır. Yeni yapılmış bir evin içinde DEHP ve DBP miktarı ölçüldüğünde sırası ile 1046 ve 841 ng/m³ olduğu ve ayrıca DMP, DEP, BBP, DIBP ve DCHP'nin de bulunmakta olduğu görülmüştür (Carlstedt 2013, Okubo, Suzuki, Yokoyama, Kano K. and Kano, I 2003).

Fitalatlar ve plastik karışımı maddeler doğada kalıcı bulunamazlar; biyodegradasyon, fitodegradasyon ve anaerobik degradasyona maruz kalırlar (Pereira Mapuskar and Rao 2008).

Yapılan çalışmalar sonucunda sucul çevrede de bu bileşiklerin yayılımı iyi bilinmektedir. Akarsular, atık suların alınan örnekler ve içme sularında buldukları tespit edilmiştir. DBP, DMP, DEHP ve bunların monoesterleri Japonya Tama Nehri'nde mikrogram seviyesinde tespit edilmiştir (Okubo et al 2003). Bir çocuk

oyuncak bir çingırađı ađzına gtrdđ zaman serbest kalan fitalat ve metabolitleride vcuduna almaktadır (Latini, Felice and Verrotti 2004). Fitalat ieren kaplarda bulunmakta olan gıda malzemeleri tketimi yolu ile maruziyet sz konusudur. zellikle bu kaplarda ki yiyeceklerin mikrodalga fırına konularak ısıtılması sonucunde maruziyet artabilmektedir (Guo et al 2011).

2.3.5. Fitalatların Biyotransformasyonu

Fitalatların biyotransformasyonu fitalat diesterlerinin lipaz ve esterazlar ile fitalat monoesterlerine dnřm ile bařlamaktadır. Fitalat monoesterleri sitokrom P450 enzimiyle (CYP450) yan zincir oksidasyonuna uđramaktadır ve monoester okside metabolitler oluřmaktadır. Oksidasyonu devam eden srete oluřan metabolitler daha ilere oksidasyona uđrayabilmektedirler. Fitalatlardan bazılarının diesterleri monoesterlerinden biyolojik olarak daha pasiftirler. Oluřacak olan metabolitler glukroniltransferaz (UGT) ve slfotransferaz (SULT) enzimlerinin aracılıđı ile glukuronat ve ya slfat konjugatlarına dnřtrlr. İdrar ve feesle elimine edilmekte olan fitalatların metabolitleri serbest veya konjugatları halindedir. Uzun zincirli fitalatların yarı mrleri %60' dan daha kısa olmakta ve 24 saat iinde vcuttan atılmaktadırlar (Bajkin 2014, Erkekođlu ve Gmřel, 2014).

2.3.6. Fitalat Karaciđer Toksisitesi

DEHP bir lipofilik bileřiktir ve hem insanlar hem de kemirgenler tarafından cilt ve akciđerlerden emilebilir. Bununla birlikte, en byk emilim oral maruz kalmadan sonra meydana gelir. DEHP gastrointestinal sisteme girdiđinde, pankreas lipazları ile mono (2-etilheksil) fitalat (MEHP) ve 2-etilheksanol'e hızlı bir řekilde metabolize edilir. Dřk konsantrasyonlarda, DEHP'nin çođu bu iki metabolit olarak emilir, ancak yksek dozlarda bazı metabolize olmayan DEHP'ler de emilebilir. İnsan emiliminin % 25 kadar yksek olduđu tahmin edildi, ancak sıanlar oral dozun% 55'inden fazlasını emer. Ayrıca, insan olmayan primatların oral dozun yzde oranını sıanlardan daha az emdiđi grlyor. Bir kez absorbe edildiđinde, DEHP ve metabolitleri, hidrolize edilmemiř DEHP'nin spesifik olmayan esterazlar yoluyla metabolize edilebildiđi kanda vcutta dađılır. Maymunlar da dahil olmak zere, kemirgenlerde ve diđer trlerde oral uygulamadan sonra yapılan birok DEHP dađılımı alıřması, karaciđerin,

tekrarlanan maruz kalma koşulu altında en fazla DEHP ve metabolitleri içerdiğini göstermiştir (Foster, Mylchreest, Gaido and Sar 2001).

Fitalatların karaciğer üzerinde istenmediğimiz yan etkilerinin olduğunu ortaya koymakta olan pek çok çalışma bulunmaktadır. MEHP, DEHP'nin varsayılan toksik metabolitidir, DEHP'nin esas olarak bağırsaklarda, karaciğerde, böbreklerde, akciğerlerde ve pankreasta hidrolizi ile oluşur. MEHP, kemirgen karaciğerinde kanserojen etkiye neden olabilmektedir (Chen et al 2012). Yapılan diğer çalışmada ise yüksek seviyelerde MEHP maruziyeti apoptozu arttırırken düşük seviyelerin apoptozu azalttığı gözlemlenmiştir (Hasmall, James, Macdonald, Soames and Roberts 2000). DEHP'e çok az süre maruz bırakılan farelerin karaciğer ağırlıklarının hiç maruz kalmayan gruba göre bir artış olduğu saptanmış. DEHP'e maruz kalan farelerde Leydig hücre fonksiyon bozukluğunun varlığını gösteren bulgular artmış. Ayrıca maruz kalan farelerde artmış alkalın fosfataz (ALP) ve glutamik piruvik transaminaz (GPT) enzim konsantrasyonları ile karaciğer fonksiyon bozukluğu tespit edilmiştir (Miura et al 2007). DEHP'in peroksizom proliferatör etkisine ek olarak, hepatositlerde antioksidan dengeyi bozarak oksidatif stresi artırdığı belirlenmiştir. Peroksizom proliferatörleri, Kupffer hücrelerindeki redoks-duyarlı transkripsiyon faktör NF- κ B'yi, TNFa (tümör nekroz faktör alfa) gibi mitojenik sitokinlerin üretimi ile sonuçlanan oksidan bağımlı bir şekilde ve hücre proliferasyonundaki artışlarla hızla aktive etmektedir. Ayrıca, DEHP'nin bir anahtar lipofilik metaboliti olan monoetilheksilfitalat, izole Kupffer hücrelerinde, doza bağımlı tarzda süperoksit anyon üretimini arttırdığı, bu da fitalatların doğrudan Kupffer hücrelerini aktive edebildiğini göstermiştir (Rusyn et al 2001).

3. GEREÇ VE YÖNTEM

3.1. GEREÇ

3.1.1. Deney Hayvanı

Çalışmamızda ağırlıkları 60-70 gr arasında deęişen, 144 adet beyaz Broiler tipi, fertil yumurtalar kullanıldı. Bu, özel patojen bulunmayan yumurtalar, Sakarya Şenpiliç Kuluçkahanesi'nden temin edildi.

3.1.2. Kuluçka Makinesi

Toplamda 72 viyolden oluşan tam otomatik kuluçka makinesi kullanıldı. Isı ve nem ayarı sabitlenmesi için 2 saat boş çalıştırılan makineye deney grup yumurtaları sırayla numaralandırılarak konuldu. Makine direk ışık görmeyen yerden yüksek bir zemin üzerinde çalıştırıldı. İstenilen süre sonunda makine kapatılarak çıkım alındı.

3.1.3. Laboratuvar Koşulları



3.1.4. Teratojen Madde

Dibutyl phthalate (DBP), Chemical Abstracts Service No; 84-74-2, form: likit, saflık % 99 Sigma-Aldrich'ten temin edildi (Resim).



Resim 1 : Dibutyl phthalate (DBP)

3.2. YÖNTEM

Çalışmada damızlık yumurta yetiştirme çiftliklerinden satın alınan 144 adet beyaz Broiler tipi, fertil yumurtalar kullanıldı.

3.2.1. Grupların Belirlenmesi

Tam otomatik kuluçka makinalarında inkübe edilecek olan tavuk yumurtaları, soğuk zincir altındayken temin edildiği esnada Sakarya Üniversitesi Histoloji ve Embriyoloji laboratuvarında numaralandırılarak ve tartılarak rastgele gruplara ayrıldı.

1- Kontrol Grubu (K2): Hiçbir işlem uygulanmayan ve 72 saat sonra açılarak embriyoların değerlendirildiği grup (n:18).

2- Kontrol Grubu (K1): Hiçbir işlem uygulanmayan ve 14. günde incelenen grup (n:18).

3- Plasebo Grubu (P2): Madde uygulanması yapılmayan ancak sadece fiziksel açma-kapama yapılarak 72 saat sonra açılarak embriyoların değerlendirildiği grup (n:18).

4- Plasebo Grubu (P1): Madde uygulanması yapılmayan ancak sadece fiziksel açma-kapama yapıp 14.günde incelenen grup (n:18).

5- Fitalat Grubu 2 (F2): Yumurtaların hava keselerine 50 mg/kg/gün fitalat uygulanması yapılan ve 72 saat sonra açılarak embriyoların değerlendirileceği grup (n:24).

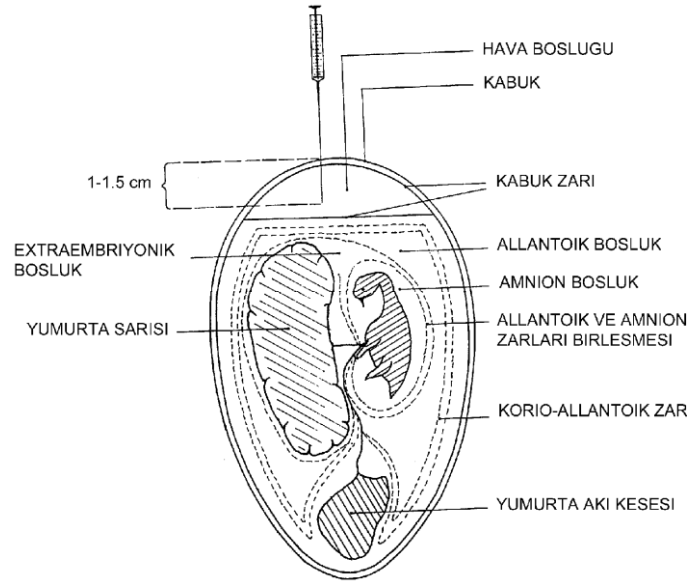
6- Fitalat Grubu 1 (F1): Yumurtaların hava keselerine 50 mg/kg/gün fitalat uygulanması yapılan ve 14.günde incelenen grup (n:26).

Çalışmamızda temin etmiş olduğumuz fertil yumurtaların kuluçka edilmesinde, öncelikle 72 saat inkübe edilen 1, 3 ve 5. deney grupları, daha sonra ise 14 gün inkübasyona tabi tutulan 2, 4 ve 6. grupları çalışıldı.

3.2.2.Fitalatın Yumurtaya Enjeksiyonu

Enjeksiyon yapılmadan hemen önce enjeksiyon yapılacak bölge alkol ile temizlendi. Dibutyl phthalate (DBP) maddesini uygulamak için, kabuğun korioallantoz ucunda dikkatlice bir delik açıldı, solüsyon mikropipet ile hava kesesine enjekte edildi ve açılan delik eritilmiş sıvı parafin ile kapatıldı. DBP 0. günde uygulanmıştır.

Plasebo gruplarında korioallantoz uça temizlenen alanda sadece bir delik açılıp, hiçbir uygulama yapılmadan açıklık eritilmiş parafin ile kapatıldı.



Şekil 4 : Tavuk yumurtası hava kesesine enjeksiyon tekniği

3.2.3. İnkübasyon Evresi

Tüm gruplar hazırlandıktan sonra, yumurtalar Isı: 37,2- 37,8, Nem: %60-65, olacak şekilde kuluçka makinesinde inkübe edildi. Yumurtalar 1,5 saatte bir 20 dakika otomatik olarak kuluçka makinesinde döndürüldü. 1, 3 ve 5.gruplara ait yumurtalar Hamburger-Hamilton Skalası rehberliğinde 72. saate denk gelen evre 20'de küçük diseksiyon makası ile kabuk açılarak embriyo görselleştirildi ve yumurta dikkatlice kırılarak embriyo elde edildi. İnkübasyon süresi Hamburger-Hamilton Skalası rehberliğinde 14 gün olan Evre 40'a ulaşan 2, 4 ve 6.gruplara ait yumurtalar aynı şekilde kırılarak ölü fötusların karaciğer dokuları diseke edildi.

Embriyoların morfolojik değerlendirmeleri yapıldıktan sonra nöral tüp defekti ve karaciğer dokusu yönünden incelenmek üzere histolojik preparasyon için tespit çözültisi ile +4°C'de 48-72 saat tespit edilmiştir. Histolojik incelemeler için tespit edilmiş dokular parafin blok haline getirildikten sonra mikrotomda 3- 5 µ kalınlığında kesitler alındı ve Hematoksilen- Eosin boyama tekniği ile boyandı.

3.2.4. Parafin Doku Takibi

Tüm örnekler parafin doku takibi için oda sıcaklığında %10 formalin içerisinde 72 saat boyunca tespit için bekletildi. Bekleyen dokular bir gece akan suyun altında yıkandı. Dehidratasyon işlemi için dokular sırasıyla %60, %70, %80, %90 etil alkol serilerinde 60'ar dakika, %96 ve %100 alkol serisinde 30'ar dakika bekletildi. Şeffaflaştırma işlemi için dokular alkol: ksilen karışımında 30 dakika, ksilende 2 değişim olmak üzere 60'ar dakika tutuldu. İnfiltrasyon işlemi, doku örnekleri 60 C etüvde ksilen: parafin karışımında 30 dakika, parafinde 2 değişim 60'ar dakika tutularak yapıldı. Doku örnekleri etüvden alınarak bloklanacağı blok kaplarına 1-2 ml erimiş parafin dökülerek ve örnek pens yardımı ile tutularak kesit yüzeyinin alta gelmesi sağlanarak yerleştirildi. Doku örneğinin üzeri parafin ile doldurularak tamamen kapanması sağlandı. Tüm örnekler basamaklar tekrarlanarak bloklama işlemi tamamlandı. Oda sıcaklığında bırakılarak sertleşmesi beklenildi. Yeterli sertliğe ulaşan bloklar, blok kabından çıkartılarak kesit alma işlemine hazır hale getirildi (Türk Histoloji, 9).

3.2.5. Parafin Bloktan Kesit Alma İşlemi

Blok kalıplardan çıkartılarak kesit işlemine hazır hale gelen doku kalıpları yeterli sertliğe ulaştığında kesmek için hazır hale getirildi. Kesme işlemine başlamadan 37 santigrat derece su banyosu açılarak ısınması sağlandı. Ardından mikrotom kesme işlemine uygun bıçak yerleştirerek hazır hale getirildi. Parafin bloğun kenarı, bıçağa paralel ve kesit alınacak yüz bıçağa bakacak şekilde blok tutucuya yerleştirildi. Parafinin fazlası doku örneği gelinceye kadar trimlenerek uzaklaştırıldı. Doku örneğinden 4-5 µm kalınlığında kesitler alındı. Kesitler suluboya fırçası yardımıyla su banyosuna alınarak, kırışıklıkların açılması sağlandı. Kesit lam üzerine alınadan lama gerekli etiket bilgileri yazıldı. Lamalar 45 derecelik açı ile su banyosuna daldırılarak açılan kesitler lam üzerine alındı. Lamalar dik olacak şekilde konularak kurumaları sağlandı. Tüm kesitler 1 gece etüvde bekletilerek lama yapışmaları sağlandı (Türk Histoloji, 12).

3.2.6. Hematoksilen-Eozin Boyama İşlemi

Parafin bloklardan lama alınmış 5 µm'lik doku kesitleri deparafinizasyon işlemi için, lam asansörüne yerleştirilerek 60 C lik etüvde 1 gece bekletildi. Kimyasal deparafinizasyon işlemi için, kesitler 30'ar dakika 2 değişim ksilende tutuldu. Rehidratasyon işlemi için, %95, %80, %70, %60 etil alkol serilerinde 2'şer dakika tutuldu. Kesitler 5 dakika akan suyun altında yıkatıldı. Yıkamadan alınıp suyu süzülen kesitler 5 dakika hematoksilen boya solüsyonunda tutuldu. Tekrar akan suda 5 dakika yıkanarak fazla boyadan kurtarıldı. Kesitler diferansiyasyon işlemi için asit alkol solüsyonuna 1-3 saniye batırılıp çıkarıldı. Kesitler tekrar 5 dakika akan suyun altında yıkandı. Kesitler 2-3 dakika eosin boya solüsyonunda tutuldu. Kesitler 1-5 dakika akan suda yıkandı. Ardından sırasıyla %80 ve %95 alkol içinde 1'er dakika tutuldu. Kesitler uzun ömürlü olmaları için üzerine birer damla entellan damlatılıp lamel ile kapatılıp penset yardımıyla hava kabarcıkları çıkarıldı (Türk Histoloji 13).

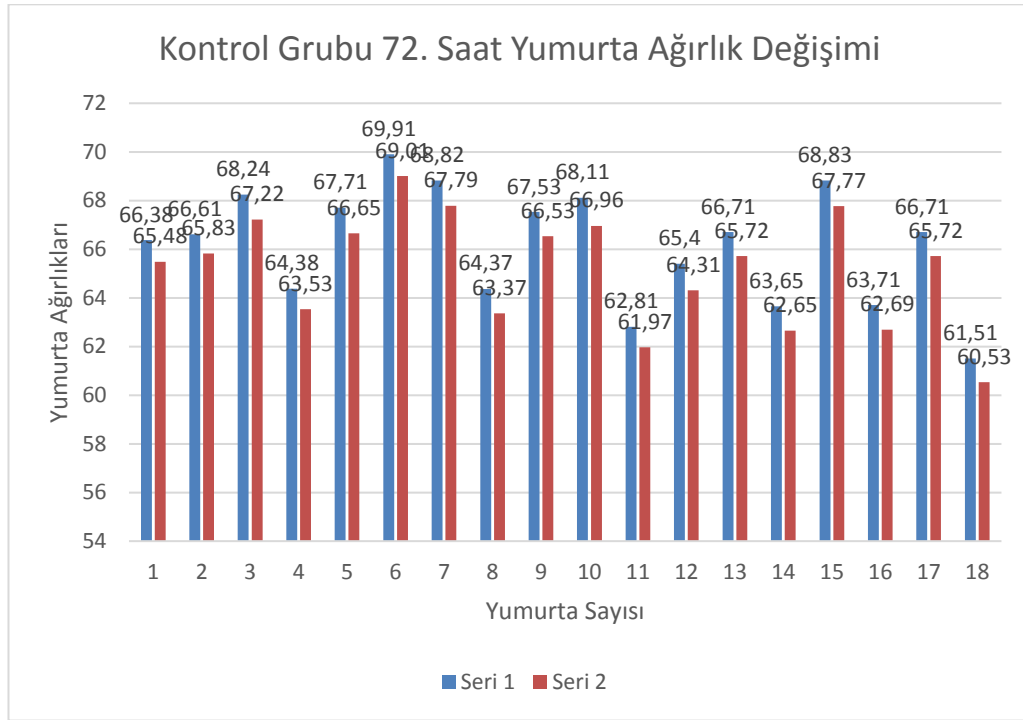
4. BULGULAR

Çalışma gruplarında öncelikle 72 saatlik grupların daha sonra da 14 günlük deney gruplarının inkübasyonu gerçekleştirildi.

72 saatlik kontrol, plasebo ve deney gruplarında deneyin başlangıcında ve sonlanmasında tartılarak kayıt altına alınan yumurta ağırlıkları değerlendirildiğinde;

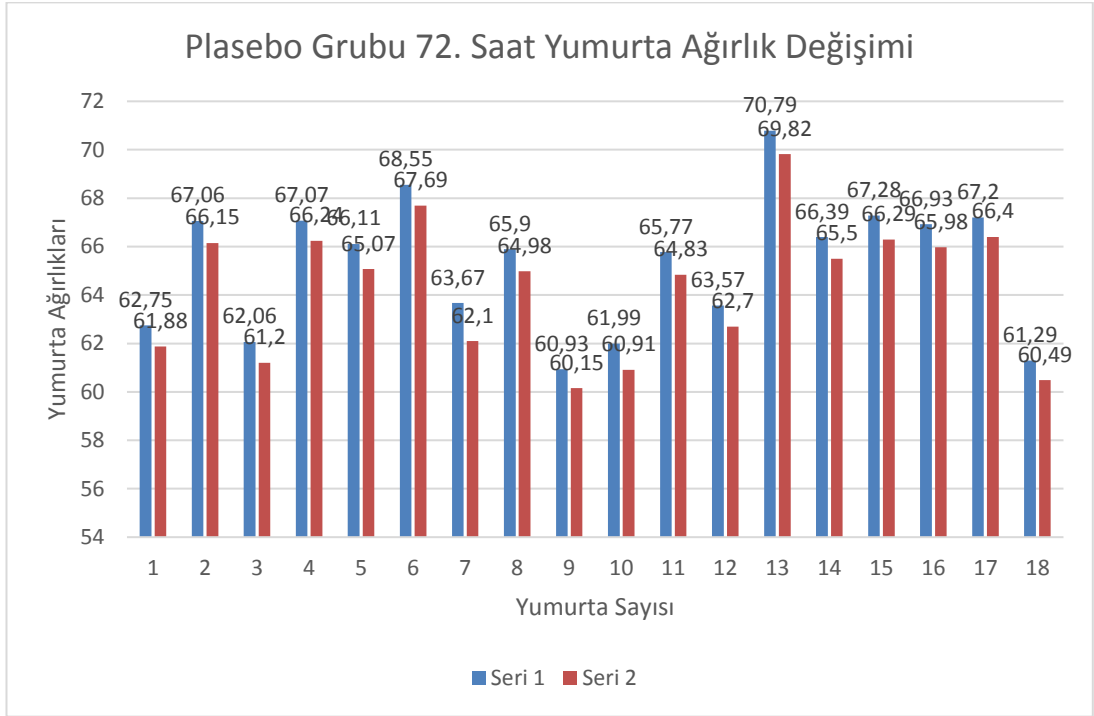
Kontrol gruplarında başlangıç yumurta ağırlıklarının ortalaması 66,19 gr idi. 72 saatlik inkübasyonun sonunda ağırlık ortalamaları 65,20 gr olarak bulundu.

Tablo 1: Kontrol Grubu 72. saat yumurta ağırlık değişimi



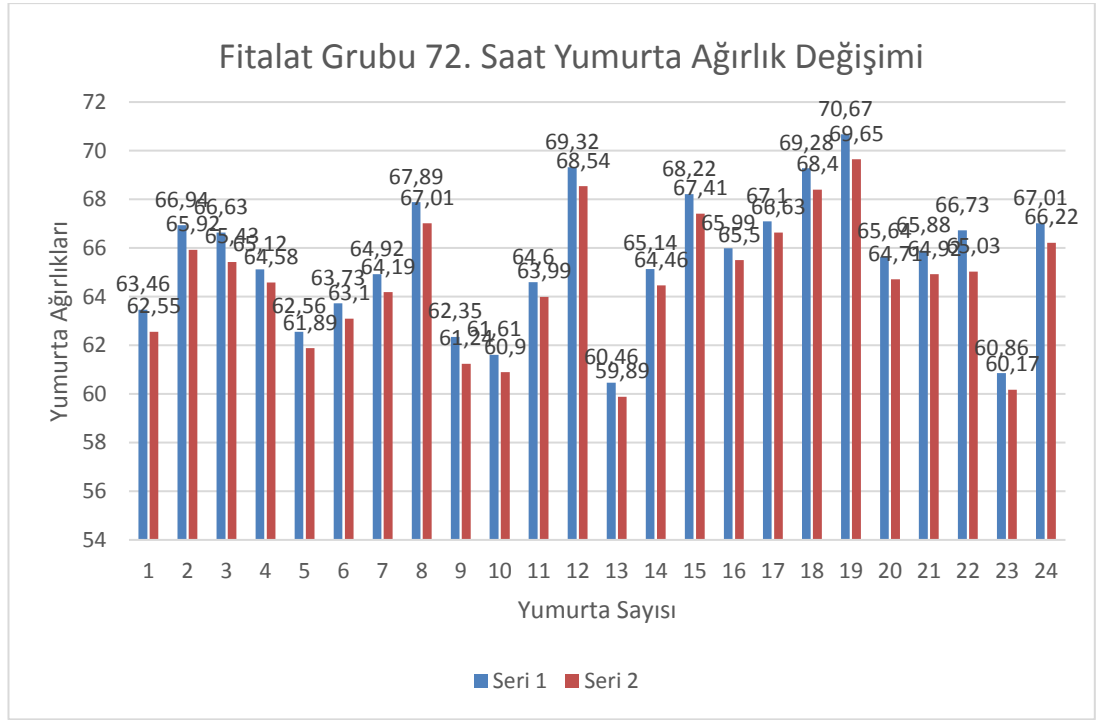
Plasebo gruplarında başlangıç yumurta ağırlıklarının ortalaması 65,30 gr iken 72 saatlik inkübasyonun sonunda ağırlık ortalamaları 64,35 gr olarak bulundu.

Tablo 2: Plasebo Grubu 72. saat yumurta ağırlık değişimi



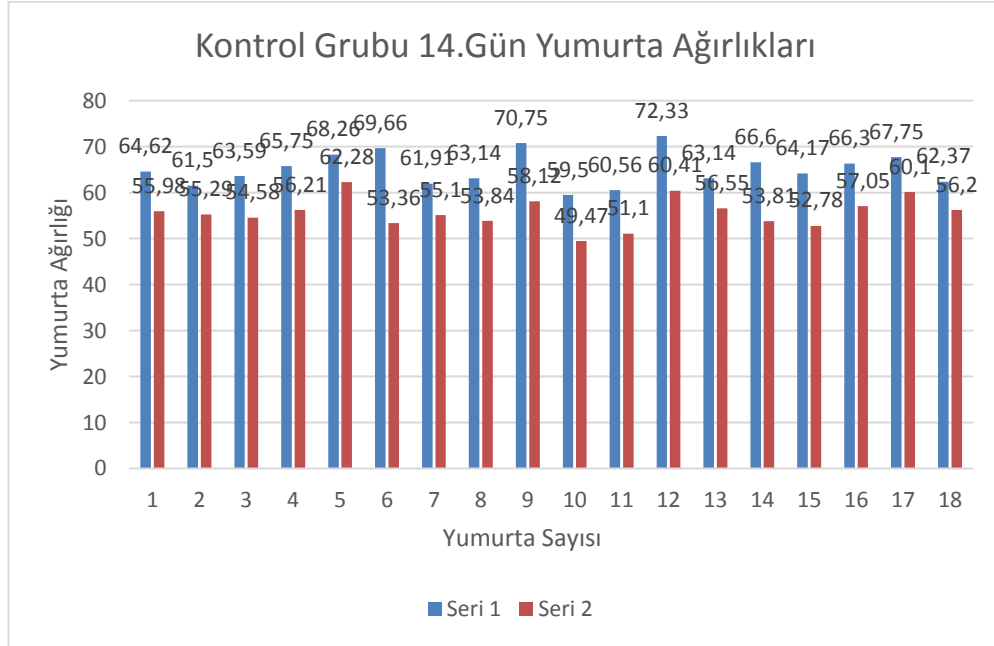
Fitalat gruplarında 65,50 gr olan başlangıç yumurta ağırlıkları 72 saatlik inkübasyonun sonunda 64,69 gr olarak bulundu.

Tablo 3 : Fitalat Grubu 72. Saat Yumurta Ağırlık Değişimi

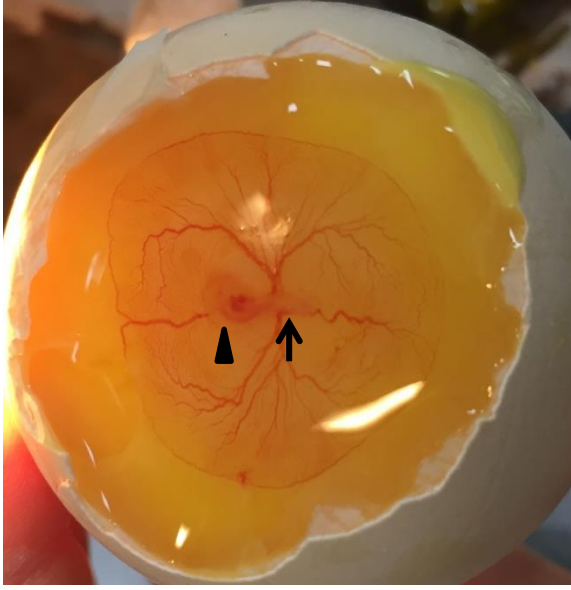


Kontrol grubu 14. Gün açılacak olan yumurtaların ortalama ağırlığı 65,0 gr idi.14 günlük inkübasyonun sonunda ağırlık ortalamaları 55,67 gr olarak bulundu (Tablo 4).

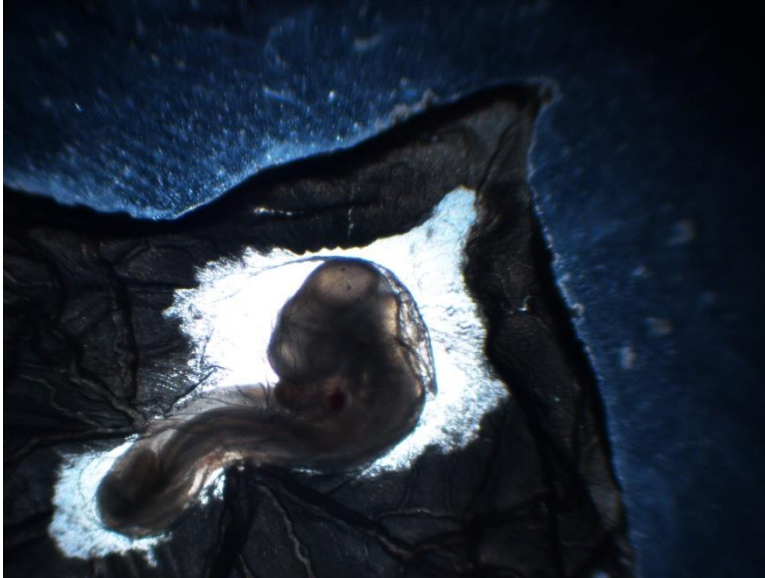
Tablo 4: Kontrol Grubu 14. Gün Yumurta Ağırlıkları Değişimi



Kontrol gruplarının 72. Saat sonunda açılması esnasında embriyoların kalp atımları belirgin olarak izlenebiliyordu ve tüm deneklerin canlılıklarını devam ettirdikleri gözlemlendi (Resim 2). Aynı durum plasebo grubuna ait deneklerde de izlendi. Her iki grupta deneklerin canlılık oranları % 100 idi.

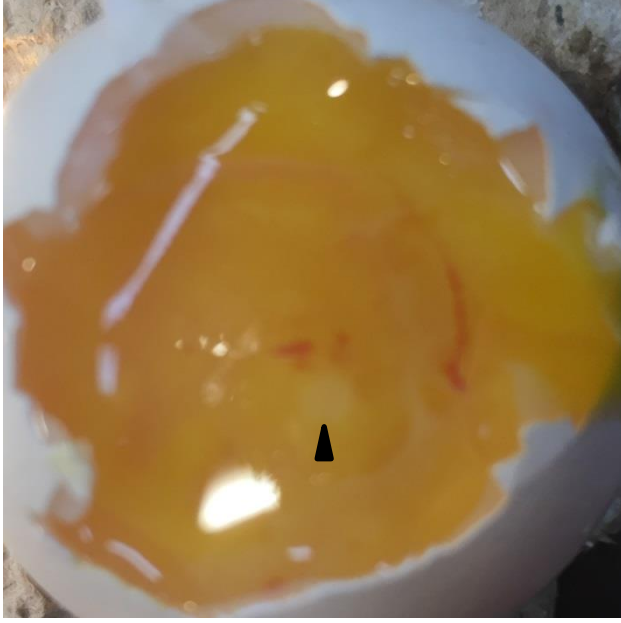

Resim 2 : Kontrol grubu 72. saatte açılan embriyo, ok başı; embriyonun baş kısmı, ok; embriyonun kuyruk kısmı.



Resim 3: Kontrol grubu 72. Saat embriyo görüntüsü

Fitalat gruplarında ise açılan embriyolardan sadece 6 tanesinde kalp atışları belirgin olarak gözlemlendi ve canlılık oranları %30 olarak belirlendi. Diğer embriyolar gelişimlerinin erken evresinde yaşamlarını yitirmiş olmalarından dolayı belirgin kalp atışlarına sahip değillerdi (Resim 4).



Resim 4: Fitalat grubu 72. saatte açılan embriyo, ok başı; diskoid embriyonal dönem.

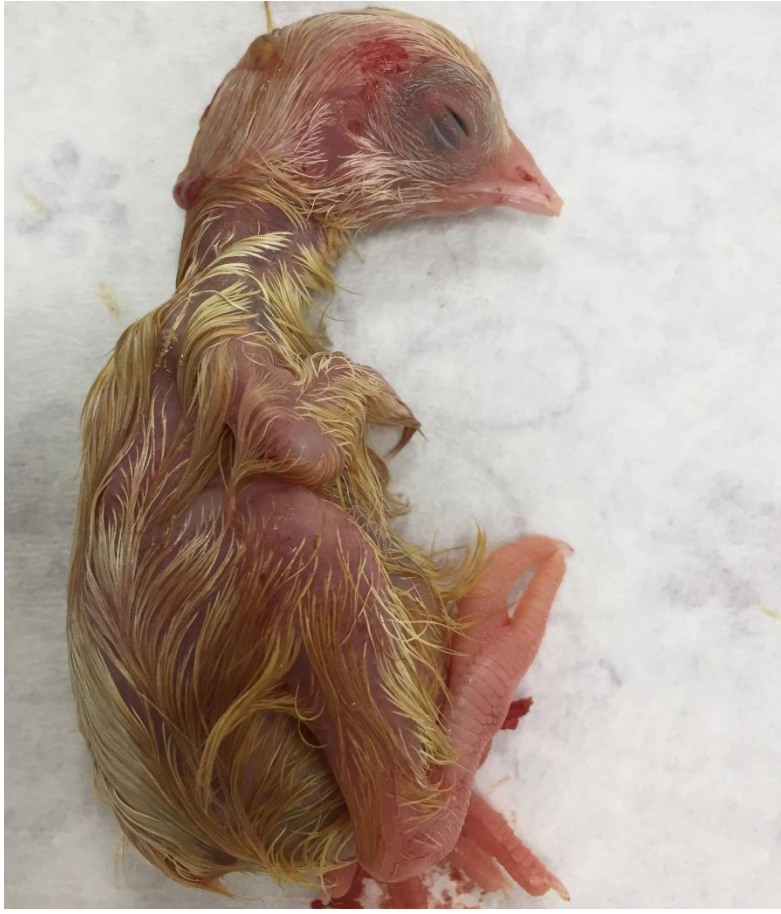

Resim 5: Fitalat enjekte edilmiş deney grubu 72. Saat embriyo görüntüsü

Yumurtadan çıkan gelişimini tamamlamış civciv yaklaşık 45 g ağırlığında olmaktadır (Noy and Sklan 2001). Yaklaşık 8 gr olan yumurta sarısı inkübasyonun son günlerinde karın boşluğuna alınır (Noy and Sklan 2001).

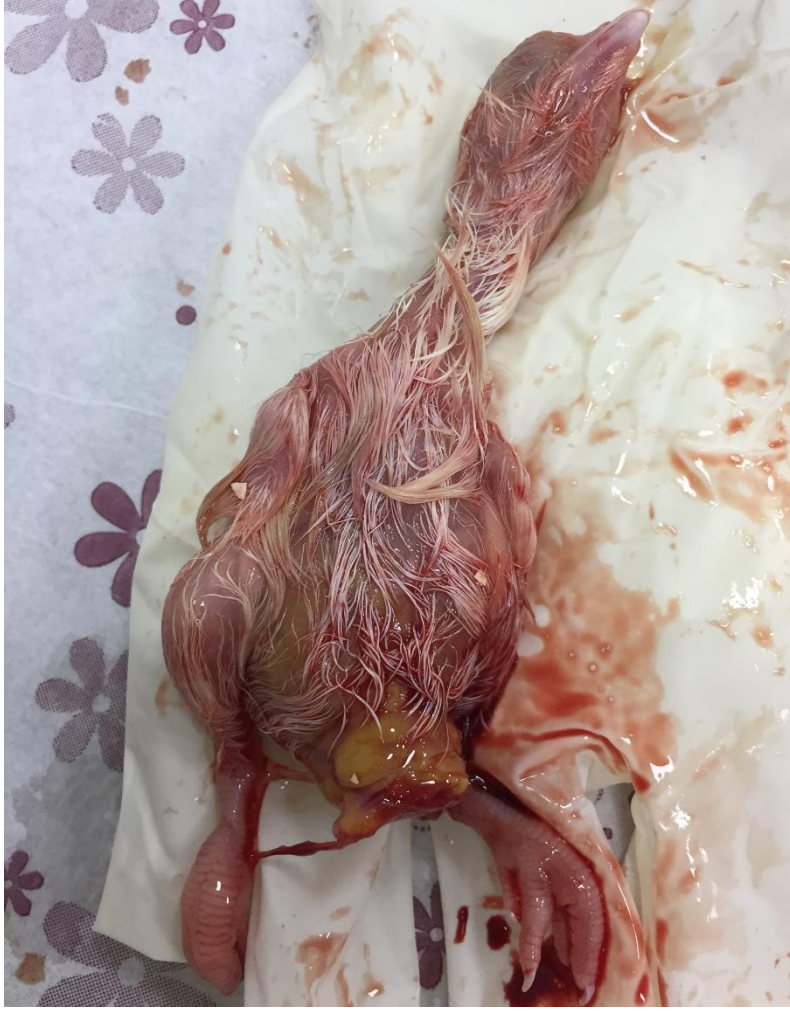Ondört gün süreyle inkübe edilen gruplardan kontrol grubuna ait deneklerin ağırlıkları ortalamaları 55,14 gr olarak, plasebo grubu deneklere ait ağırlık ortalamaları 59,69 gr olarak kaydedildi.

Kontrol grubu deneklerde 14. sonunda çıkımı yapılan fötuslarda morfolojik değerlendirmede herhangi bir anomali tespit edilmedi (Resim 6).



Resim 6: Kontrol grubu 14. günde açılan fötüs

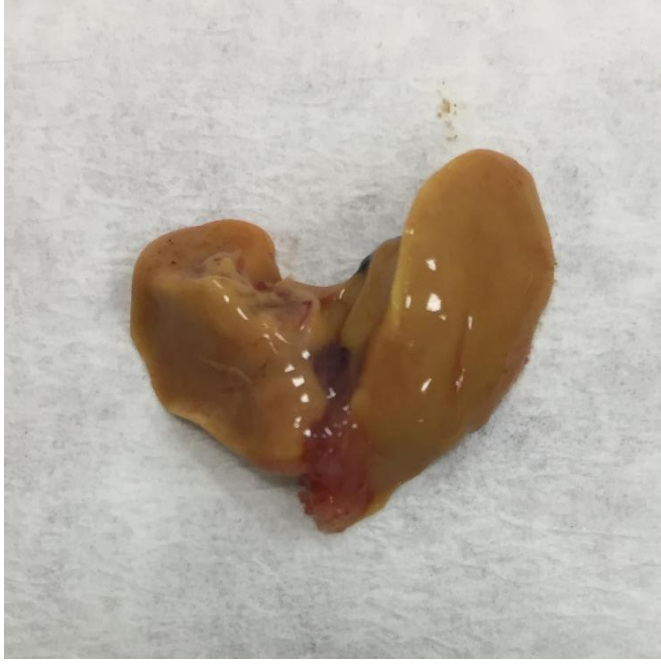Plasebo gruplarının bazılarında omfalosel gibi gelişim bozukları izlenmesine rağmen hepsi canlılıklarını devam ettirmekteydiler (Resim 7).



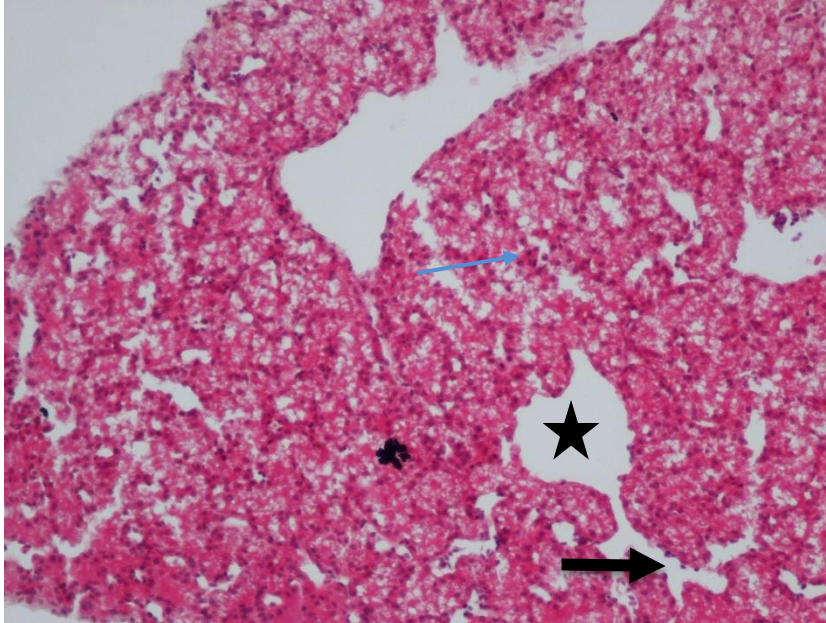
Resim 7: Plasebo Grubu 14. Günde açılan fötüs

Gelişimlerinin 14. Gününde açılan kontrol ve plasebo gruplarından çıkartılan fötüslerin karaciğer makroskopilerinde belirgin bir patolojiye rastlanmadı (Resim 8).

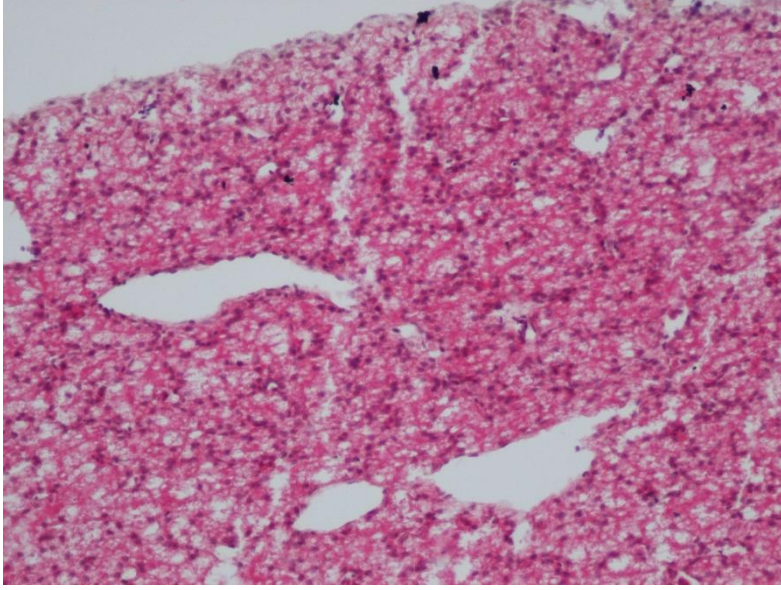
Hematoksilen-Eozin boyama metodu ile boyanan karaciğer doku kesitlerinin mikroskopik özellikleri karaciğerin normal histolojik yapısıyla uyumluydu. Sınırları belirgin olarak seçilememekle beraber hepatik lobüllerin merkezinde yer alan vena sentralisin etrafında hepatositler radyer tarzda yerleşim göstermekteydi. Parankimde geniş sinuzoid yapıları ayırt ediliyordu (Resim 9). Portal alanlarda yine geniş vasküler yapılar ve bilier kanallara ait mikroskopik görüntüler tespit edildi (Resim 10). Plasebo grubu mikroskopik kesit görüntüleri de normal karaciğer mimarisine uygun olmakla beraber (Resim 11, 12) bazı karaciğer dokularında gelişim geriliğine işaret eden görüntülere rastlandı. Parankimde vasküler yapıların hakimiyeti dikkat çekici idi (Resim 13, 14).



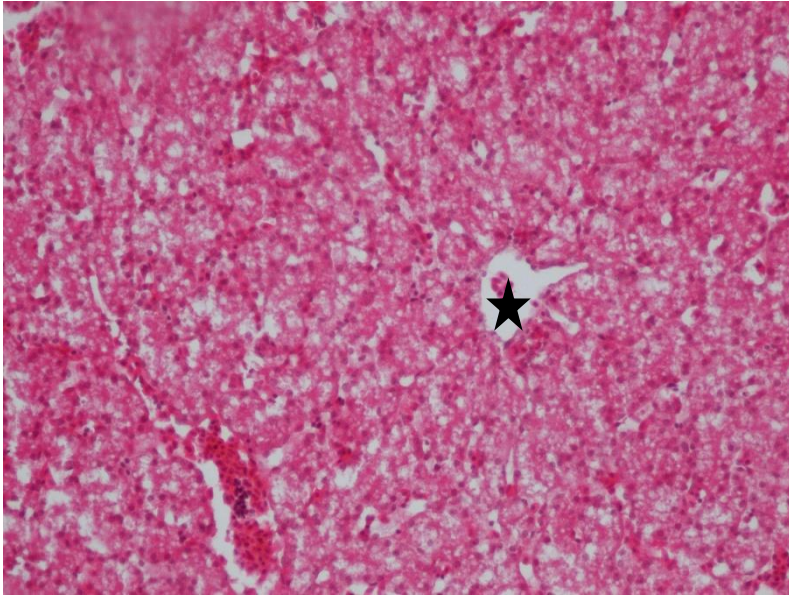
Resim 8: Kontrol ve plasebo gruplarının karaciğeri



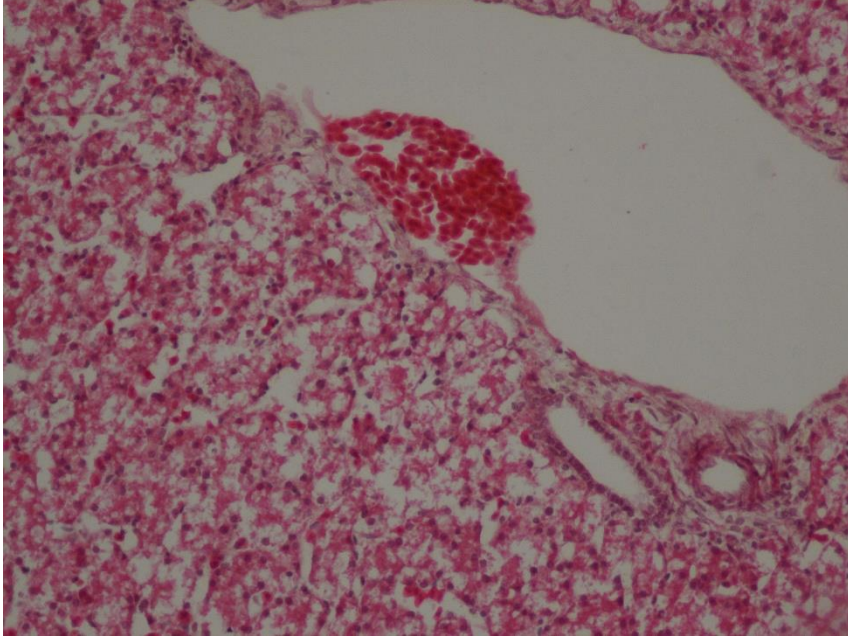
Resim 9: Kontrol grubu karaciğer kesitinden bir görüntü H&E boyama 20X. Yıldız; santral ven (SV), siyah ok; sinüzoid, mavi ok; hepatosit çekirdekleri



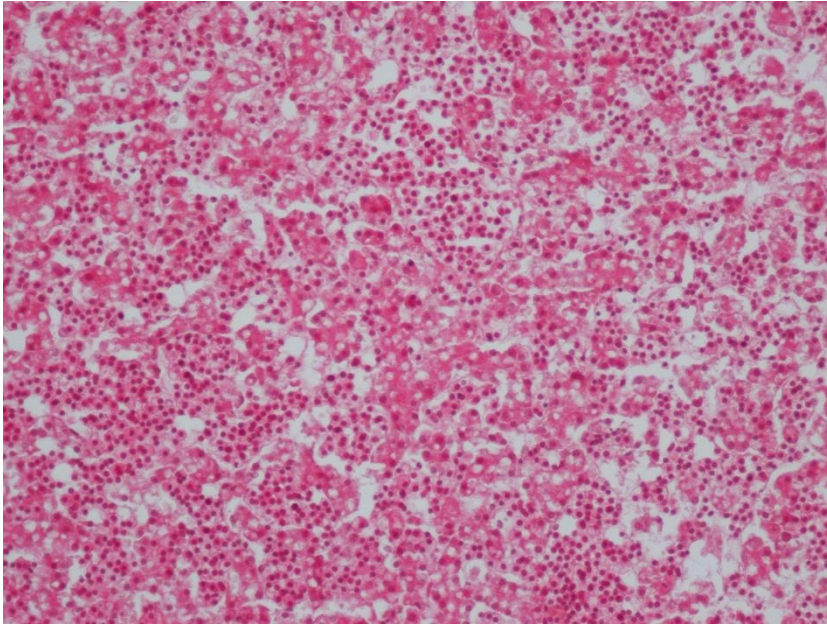
Resim 10: Kontrol grubu karaciğer kesitinden bir görüntü H&E boyama 20X



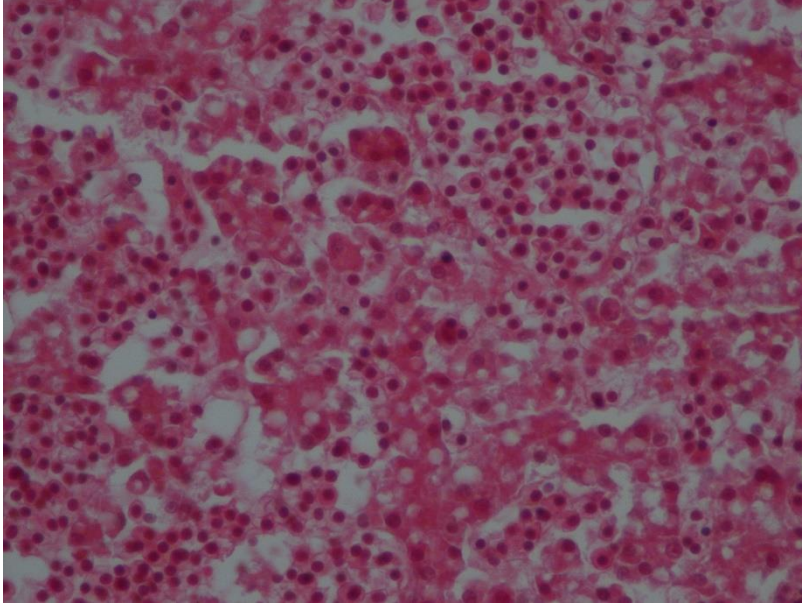
Resim 11: Plasebo grubu karaciğer kesitinden bir görüntü H&E boyama 20X. Yıldız; santral ven



Resim 12: Plasebo grubu karaciğer kesitinden bir görüntü H&E boyama 20X

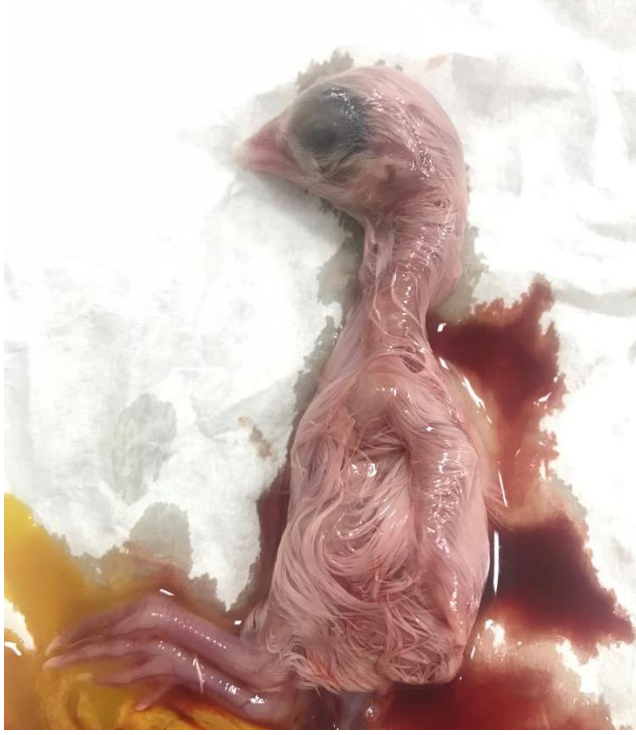

Resim 13: Plasebo grubu karaciğer kesitinden bir görüntü H&E boyama 20X



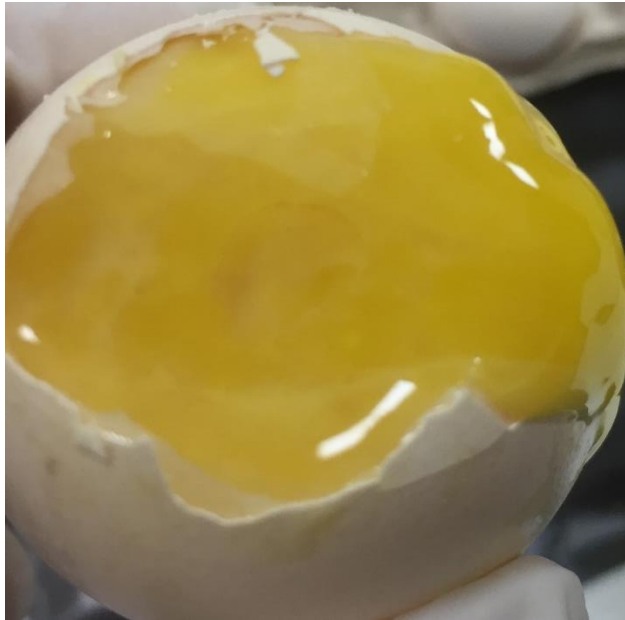
Resim 14: Plasebo grubu karaciğer kesitinden bir görüntü H&E boyama 40X

Fitalat gruplarının 14 günlük inkübasyon sonunda açılan yumurtalarından sadece 1 tanesinde canlı fötüs tespit edildi (Resim 15). Fakat kontrol grubu ile karşılaştırıldığında fitalat grubu fötusun karaciğer doku kesitinde belirgin herhangi bir patoloji izlenmedi. Sentral ven etrafında hepatositler daha düzenli bir yerleşim ile izlendiler ve portal alanda bilier duktus ve portal ven yapıları da patolojik bir görüntüye sahip değillerdi (Resim 17, 18).

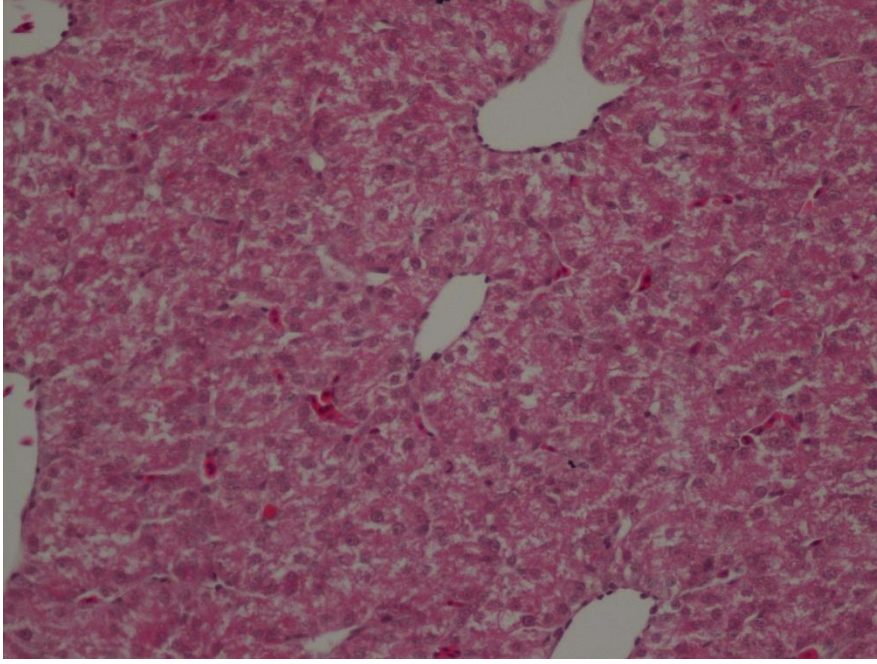


Resim 15 : Fitalat deney grubu 14 günlük fötüs

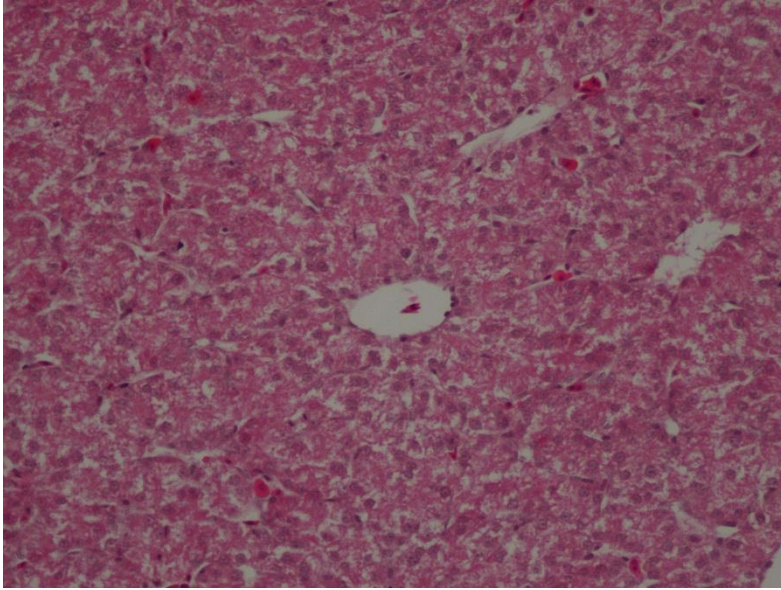
Geri kalan yumurtalarda gelişimlerinin erken evresinde yaşamlarını yitirmelerinden dolayı herhangi bir fötal yapı gözlenmedi (Resim 16).



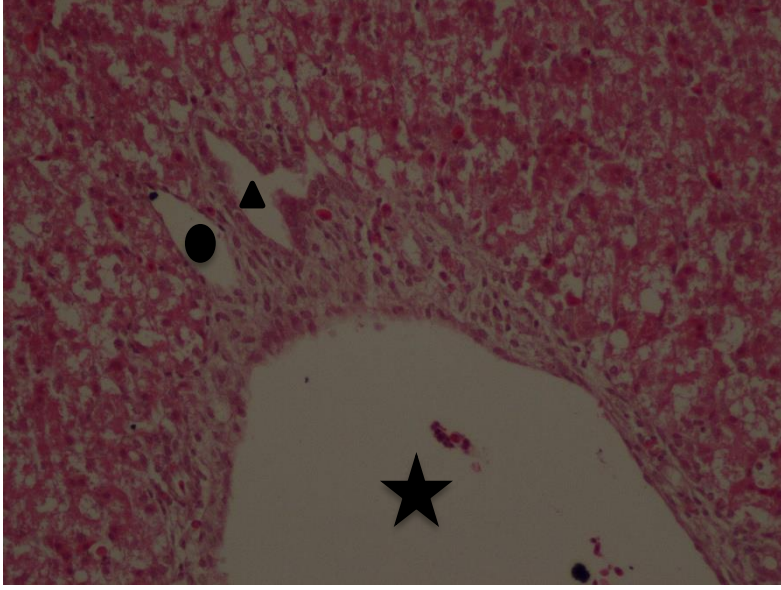
Resim 16: Fitalat grubu 14 günlük sürenin sonunda açılan ve gelişimi ilerlememiş embriyo



Resim 17: Fitalat deney grubu karaciğer kesitinden bir görüntü H&E boyama 20X



Resim 18: Fitalat deney grubu karaciğer kesitinden bir görüntü H&E boyama 20X



Resim 19: Fitalat deney grubu karaciğer kesitinden bir portal triad bölgesi H&E boyama X20. Yıldız; portal ven (PV), üçgen; safra kanalı (SK), daire; hepatik arter (HA)

5. TARTIŞMA VE SONUÇ

Plastikleştirici olarak günlük hayatımızda kullandığımız hemen hemen her ürünün içerisinde az veya çok miktarda bulunan fitalatlar stabil olmamalarından dolayı zamanla buharlaşmak suretiyle oral, dermal ve en fazlada inhalasyon yoluyla vücuda alınarak insanlarda çeşitli olumsuz etkilere neden olabilmektedir. Gebelik döneminin her trimesteri gelişen embriyo ve fötüs için kritik bir öneme sahip olmakla birlikte ilk trimesterde dış etkenlere ve teratojenlere karşı da oldukça yüksek bir hassasiyet söz konusudur.

Di-n-bütilfitalat (DBP), dünyada çok çeşitli alanlarda kullanımı olan, polivinil gibi elastomerlerde plastikleştirici olarak kullanılan düşük molekül ağırlıklı bir fitalik asit esteridir. Endojen östrojen gibi davranarak organizmada östrojenik etkiler gösterdiği gibi ayrıca diğer fitalat çeşitleri gibi endokrin bozucu olarak kabul edilmektedir. Bir endokrin bozucu, vücuttaki hormon hareketini değiştirme potansiyeline sahip bir kimyasaldır. Bu nedenle, bu kimyasalların hem erkeklerde hem de kadınlarda büyüme, cinsel gelişim ve diğer birçok önemli fizyolojik fonksiyonlardan sorumlu olan endokrin sistemi işlevine müdahale ettiği bulunmuştur (Latini 2005).

DBP plastik ve reçinelerde, yapıştırıcı, cila, vernik, boya ve baskı mürekkepleri gibi malzemelerde ayrıca kozmetikte özellikle parfümler, spreyleyler, kremler, ojeler ve bunların dışında oyuncaklar, ilaçların enterik kaplamaları, kan transfüzyonu ve dış malzemeleri gibi tıbbi gereçlerde, pestisitlerde, tekstilde ve gıda ambalajlarında yaygın olarak karışımıza çıkmaktadır.

Çalışmamızda gebelik döneminde fitalat maruziyetinin embriyonal ve fötal dönem gelişim süreçlerine etkileri, fertilize yumurtalar kuluçka edilerek tavuk embriyo modelinde araştırıldı.

Kanatlılarda gelişim; kısa süre içinde embriyoların elde edilebiliyor olmasından dolayı çalışmada gerekli olan deneylerin tekrar edilebilir nitelikte olması, embriyo gelişiminin kolaylıkla gözlemlenebilmesi, organogenez süresinin kısa olması, embriyo gelişim evrelerinin iyi bilinmesi, tek seferde birçok sayıda embriyo kullanılabilmesi yapılacak araştırmalar için avantaj sağlamaktadır (Özcan 1992). Yapılan bir çalışmada

kanatlı embriyolarının acıya duyarlılığının gelişmemiş olması ve kuluçka döneminin erken evrelerinde kullanmanın kolaylığı sebebiyle hayvan deneylerinde gerçek bir alternatif olabileceğini bildirmişlerdir (Rosenbruch 1994, Rosenbruch 1997). Bu nedenlerden dolayı yaptığımız çalışma da fitalatların embriyo toksisitesi için tavuk yumurtasının kullanması tercih edilmiştir.

Bugüne kadar fitalatların yaygın ve artan kullanımlarının hayvan modellerinden elde edilen tutarlı ve düşündürücü toksikolojik verilerin sahip olunmasına rağmen, insanlarda fitalatlara maruziyetin kaynakları ve yolları hakkında ki bilgiler sınırlı sayıda bulunmaktadır. Bununla birlikte, bu bilgiler bunun gibi kirleticilerin insan sağlığını nasıl etkileyebileceğinin daha iyi anlaşılması için vazgeçilmezdir. Aslında çeşitli fitalatların özellikle maruziyet değerlendirmesinde, farklı fitalatlara ve bunların toksisitesine nispi maruz kalmanın karşılaştırılması açısından önemli olabilir.

Sıçanlarda, DEHP benzer mekanizmalarla çalışır ve her iki cinsiyette de üreme toksisitesidir. Tersine, DBP ve aktif metaboliti olan monobutil fitalat, erkeklerde gelişimsel etkileri ve kadınlarda üreme yolu etkilerini ortaya çıkarmaktadır. Böylece, erkeklerde ve kadınlarda, fitalat sınıfı içinde, farklı bileşikler, farklı etkilerin yanı sıra benzer etkiler de sergilerler. Özellikle, DBP uygulaması sonrası sıçanlarda belirgin şekilde azalmış testosteron seviyeleri ve artan Leydig hücre sayıları bildirilmiştir. Ek olarak DBP'nin hamile kadınlara uygulanması, sıçan erkek yavrularında testiküler disgenez sendromunu andıran bir sendromu indüklemektedir. Bununla birlikte, kadınlarda daha yaşlı bir yaşta toksisitesi görüldüğü düşünülen DEHP'nin gelişimsel ve üreme etkileri özellikle incelenmektedir. DEHP ve metaboliti MEHP, testis (Sertoli hücreleri) ve yumurtalık (granüloza hücreleri) içindeki benzer bölgeleri hedeflemektedir. Testiküler toksisitenin, folikül uyarıcı hormon (FSH) sinyal transdüksiyonunu inhibe ederek aracılık etmesi olasıdır. Ayrıca, fetal testis gelişiminin hormonal bozukluğu bildirilmiştir. DEHP'nin Leydig hücresi steroidogenesis üzerindeki maruziyet etkilerinin, gelişme aşamasından etkilendiği gösterilmiştir. Son olarak, uzun süreli DEHP maruziyetinin sıçanlarda hem gonadotropin luteinizan hormonu ve seks hormonları [testosteron ve 17p-estradiol (E2)] serum konsantrasyonlarını arttırdığı bulunmuştur, bu da androjen, östrojen ve steroid hormon reseptörleri arasında çoklu çaprazların olabileceğini düşündürmektedir. Öte yandan, östrojen reseptörlerinin, diğer dokularda, örneğin kardiyovasküler sistem ve

kemiklerde varlığı, serum E2 düzeylerindeki artışın, sistemik fizyoloji dahil olmak üzere, üremenin ötesinde etkileri olduğunu gösterir.

Aksine, bugüne kadar dişi hayvanlarda birkaç çalışma yapılmıştır. Son zamanlardaki epidemiyolojik kanıtlar, dişilerin fitalatlara özgü bir maruziyet profiline sahip olduklarını göstermektedir. DBP'ye maruz kalmak spontan abortus ve fetal erkek sıçanın demasculinizasyonunu indükler. Yetişkin dişi sıçanlara uzun süreli DEHP maruziyeti de hipoestrojenik anovulatuvar döngüler ve polikistik yumurtalıklar da dahil olmak üzere zararlı etkilere sahip gibi görünmektedir. Özellikle, DEHP'nin metaboliti MEHP aracılığıyla, yumurtalıkta estradiol üretimini değiştirmek için bir reseptör aracılı sinyal yolundan etki ettiği ve anovülasyona yol açtığı gösterilmiştir.

Sıçan çalışmalarında idrarla atılan majör DEHP metabolitleri olan ikincil, oksitlenmiş DEHP metabolitlerinin MEHP'den 100 kat daha fazla embriyotoksik olduğu gösterilmiştir. Yakın zamanda, bu metabolitlerin anti-androjenik aktivitesi, MEHP'nin aksine, bu metabolitlerin DEHP'nin endokrin modüle edici etkilerinde önemli bir rol oynadığını düşündürmektedir. Bu metabolitler bu nedenle nihai gelişimsel DEHP toksik maddeleri olarak kabul edilmelidir (Latini 2005).

Erken dönemde etkileri gözlemlemek için öncelikle 72 saatlik gruplarda, devam eden zaman dilimi içerisinde fetal gelişime etkilerini gözlemleyebilmek amacıyla da 14 günlük gruplarda çalışma gerçekleştirildi.

Yumurtaların inkübasyon öncesinde ve 72 saat sonunda tartılan ağırlıklarının ortalamaları karşılaştırıldığında istatistiksel bir farkın olmadığı gözlemlendi. Grupların 72 saat sonunda ortalama 1 gr ve altında ağırlık kayıpları gösterdiği izlendi. Kontrol ve plasebo gruplarında 72 saatlik embriyo gelişimlerinin benzerlik göstermesi gelişimin başlangıcında hava kesesinin açılması işleminin embriyonal gelişime etkisinin olmadığı veya tolere edilebilir olduğunu düşündürmektedir.

Yumurtadan çıkan civciv ortalama olarak 40-45g ağırlığında olmaktadır. (Noy and Sklan 2001). Kuluçka dönemi süresince embriyonun tek enerji kaynağı yumurta sarısı, en önemli protein kaynağı albumindir (Vieira and Moran 1999). Kuluçka döneminin sonuna doğru, embriyo tarafından kullanılmayan yumurta sarısı karın boşluğuna alınır ve yem tüketimi başlayana kadar kanatlı hayvanların metabolik ihtiyaçlarını karşılar

(Noy and Sklan 1999). Cıvcıv çıkış ağırlığının yaklaşık % 20-30'u yumurta sarısından oluşur (Noy and Sklan 1996).

Kuluçkadaki önemli parametrelerden bir tanesi de yumurtanın gelişim makinesindeki ağırlık kaybıdır. İyi bir kuluçka için yumurta başlangıç ağırlığının %11- 14 ünü kuluçka noktasında (su buharı şeklinde) inkübasyon sırasında kaybetmesi gerekir (Banwell 2007). Gelişim dönemi (İnkübasyon) süresince yeterli ağırlık kaybının sağlanması kaliteli cıvcıv oluşumu için gerekli bir durumdur. Yaptığımız çalışmada ise 72 saat inkübasyonun sonunda tartılan yumurtaların ağırlıkları yaklaşık 1 gr azalmıştır. Başlangıç ağırlıkları 60-70 gr olan yumurtalar inkübasyon sonunda 59-69 olarak değişmiştir. Yaklaşık olarak %1-2 oranındaki bu azalmanın su buharı şeklindeki kayıplardan kaynaklı olduğu düşünülmektedir. Diğer 14 günlük gruplarda ise yumurta ağırlığı ortalama 65,0 gr iken 14 günlük inkübasyonun sonunda ağırlık ortalamaları 55,67 gr olarak bulundu. 14 günlük kuluçka süresi sonunda kuluçka ve plasebo gruplarında %14-15 oranındaki ağırlık kayıpları beklenen ağırlık kayıpları ile uyumluluk göstermekteydi. Bu azalma yaklaşık olarak %15 su buharı şeklinde kaybın gerçekleştiğini göstermektedir (Noy and Sklan 2001).

2008 - 2011 yılları arasında, Kanada'da gebeliğinin ilk üç ayında olan 2001 kadının çalışmaya dahil edildiği bir araştırmada bisfenol A (BPA), triklosan (TCS) ve fitalatların hamilelik zamanına (TTP) göre ölçülen ve doğurganlığı üzerindeki potansiyel etkileri gözlemlenmiş ve çalışmanın sonuçlarına göre fitalatların gebeliği engellemekte bir etkisinin olmadığı belirtilirken gebelik süresini kısalttığı, preterm doğumlara neden olduğu ortaya konulmuştur (Velez, Arbuckle and Fraser 2015). İtalya'da yapılan başka bir çalışmada DEP, DEHP, DnBP ve BBzP olmak üzere dört fitalata maruz kalmanın biyolojik olarak izlemesinin sonucunda, 56 infertil çiftin spot idrar numunelerinde fertil çiftelerin numune örneklerine göre daha yüksek oranda fitalatlara rastlanmıştır (Tranfo el al 2012).

Yapılan başka bir çalışmada DBP metabolitlerinden biri olan mono-n-bütil fitalat'ın [MBP] implantasyon öncesinde bulunan embriyolardaki etkisi araştırılmıştır. Çalışmada 10^{-4} M MBP' ye maruz kalan deneklerde blastosist aşamasına kadar ilerlemenin yavaşladığı görülmüştür. 10^{-3} M MBP'ye etkin kalan embriyolarda ise reaktif oksijen türleri arttığı (ROS) bunlara ek olarak immünoflorasan analize göre

DNA metilasyonunun azaldığı ve sitokrom- c salınması ile apoptozisin yüksek derecede arttığını saptamışlardır. Sonuç olarak MBP'nin embriyonun implantasyondan önce ki sürecinde gelişimsel anomalilere neden olduğunun bir ilişkisi olduğunu vurgulamıştır (Da- Peng et al 2014).

Avrupa Birliği (AB), madde ve malzemelerde ftalat standart migrasyon limitlerini (örneğin gıda için 0,3 mg DBP/kg veya 1,5 mg DEHP/kg) belirlemiştir (2015) ve ftalatların kullanımını sınırlandırmıştır. AB; DEHP, DnBP ve BBzP'in oyuncaklarda ve bebek bakım ürünlerinde kullanımını yasaklamıştır. Di-noktil ftalat (DnOP), DİNP ve DİDP'in ise, ağza alınan oyuncaklar hariç bazı oyuncaklarda yer almasına izin verilmiştir. DEHP, DnBP, DiBP and BBzP gibi ftalatların ise, kozmetik ürünlerde ve boya, vernik gibi uygulamalarda kullanımı yasaklanmıştır. REACH (Registration (Kayıt), Evaluation (Değerlendirme), Authorisation/ Restriction (İzin/ Kısıtlama), Chemicals (Kimyasal maddeler), H) tüzüğünde (2007), "oyuncaklarda ve çocuk bakım eşyalarında, plastik materyal içinde ağırlıkça %0,1'den daha yüksek konsantrasyonlarda DEHP, DBP ve BBP bulunan ürünler piyasaya sürülmeyecek ya da kullanılmayacak" ifadesi yer almaktadır (REACH, 2007). ABD'de, Sağlık ve İnsan Hizmetleri Dairesi'ne (United States Department of Health and Human Services, HHS) bağlı Hastalık Kontrol ve Korunma Merkezleri (Centers for Disease Control and Prevention, CDC) BBP, DEHP, DBP ve türevlerinin, çocuk oyuncaklarında ve çocukların kullanabileceği diğer malzemelerde %0,1 oranın üstünde kullanılmasını yasaklamıştır (CDER, 2012)

Ülkemizde ise, Çevre ve Şehircilik Bakanlığı'nın REACH tüzüğünü esas alan "Bazı Tehlikeli Maddelerin, Müstahzarların ve Eşyaların Üretimine, Piyasaya Arzına ve Kullanımına İlişkin Kısıtlamalar Hakkında Yönetmeliği (RG-20/3/2011-27880)"nde DEHP, DBP ve BBP için "Oyuncaklarda ve çocuk bakım eşyalarında, plastik materyal içinde ağırlıkça %0,1'den daha yüksek konsantrasyonlarda madde ya da karışım bileşeni olarak piyasaya arz edilemez veya kullanılamaz. Plastik materyal içinde ağırlıkça %0,1'den daha yüksek konsantrasyonlarda bu ftalatları içeren oyuncaklar ve çocuk bakım eşyaları piyasaya arz edilemez" ifadeleri bulunmaktadır. DiNP, DiDP ve DnOP için ise, "Çocukların ağızlarına koyabilecekleri oyuncaklarda, çocuk bakım eşyalarında ve plastik materyal içinde ağırlıkça %0,1'den daha yüksek konsantrasyonlarda madde ya da karışım içerisinde piyasaya arz edilemez veya

kullanılmaz. Plastik materyal içinde ağırlıkça %0,1'den daha yüksek konsantrasyonlarda bu ftalatları içeren oyuncaklar ve çocuk bakım ürünleri piyasaya arz edilemez” ifadeleri yer almaktadır.

Özellikle, DEHP maruziyetinin erkeklerde üreme sistemi anomalilerine yol açtığı; ayrıca hepatik ve renal toksisiteye neden olduğu bildirilmiştir Güncel ve yaygın kullanımı sebebiyle oldukça önemli bir yere sahip ftalatlar ile ilgili çalışmalar devam etmektedir. Bu konuda düzenleyici kuruluşların da güncel araştırmaların sonuçlarını değerlendirerek ftalatların kullanımına ilişkin gerekli kısıtlamaları yapması hem çocukların, hem de tüm toplumun sağlığı açısından oldukça önemlidir. Ftalat maruziyetinin mekanizmalarının aydınlatılması ve ters etkilerinin kanıtlanması için ileri çalışmalara gereksinim duyulmaktadır.

Ayrıca, ftalatların ana maruziyet kaynağı olan plastik kullanımının sınırlandırılması ve bu konuda toplumun bilinçlendirilmesi gerekmektedir.

KAYNAKLAR

- Anonymous, Evaluation of chick quality; Which method do you choose?
<http://www.hatchtech.nl/html/pdf/articles/Evaluating%20chick%20quality.pdf>
- Agostoni E. Preimplantation development of the mammalian embryo. *Ann. 1.st. Super Sanita*, 15-25, 1993.
- Aksoy F. Karaciğer Histolojisi, *Cilt 4, Sayı 3, Sayfa 153-155*, 1977.
- Aksoy T, Tavuk Yetiştiriciliği, Şahin Matbaa, Ankara 1999.
- Banwell, R., 2007. Bio-response incubation for beter hatch and post-hatch performance. *World Poultry*, Vol, 23 No:1, 20-21.
- Bajkin, I., Bjelica, A., Ičin, T., Dobrić, V., KovačevZavišić, B., & Medić-Stojanoska, M.. Effects of phthalic acid esters on fetal health. *Medicinski Pregled*, 67(5-6), 172-175, 2014.
- Bellairs, R. and Osmond, M. 2005 *The Atlas of Chick Development*, Academic Press, s.476. San Diego.
- Brent RL. Environmental causes of human congenital malformations: The pediatrician's role in dealing with these complex clinical problems caused by a multiplicity of environmental and genetic factors. *Pediatrics*;113:957–968, 2004.
- Carlstedt, F., Jönsson, B., & Bornehag, C. G. PVC flooring is related to human uptake of phthalates in infants. *Indoor Air*, 23(1), 32-39, 2013.
- Chen, X., Wang, J., Qin, Q., Jiang, Y., Yang, G., Rao, K., Wang, Q., Xiong, W., Yuan, J. Mono-2- ethylhexyl phthalate induced loss of mitochondrial membrane potential and activation of Caspase3 in HepG2 cells. *Environmental Toxicology and Pharmacology*, 33(3), 421-430, 2012.
- Da- Peng, C., Shi, T., Da-Guang, S., Chan- Juan, H., Hong- Fei, X., and Xu, M. (2014). Corrigendum to: exposure to mono-n-butyl phthalate disrupts the development of preimplantation embryos. *Reproduction, Fertility and Development*, 26(3), 491-503.

- Dudek R.W, BRS Embriyoloji. (Prof. Dr. Tülay İrez, Melike Erkan) Altıncı Baskı, İstanbul Tıp Kitabevi, İstanbul: 254-261, 2016.
- Erkekoğlu, P., & Gümüşel, B. Genotoxicity of phthalates. *Toxicology Mechanisms and Methods*, 24(9), 616-626, 2014.
- European Commission. Opinion on the safety of medical devices containing DEHP - plasticized PVC or other plasticizers on neonates and other groups possibly at risk. https://ec.europa.eu/health/scientific_committees/emerging/docs/scenihr_o_047.pdf, 10.02.2019.
- Foster PM, Mylchreest E, Gaido KW, Sar M. Effects of phthalate esters on the developing reproductive tract of male rats. *Hum Reprod Update*. May-Jun; 7(3): 231-5, 2001.
- Gilbert SF. *Developmental Biology*, 6th edition, Sinauer Associates, page 50-55, 2000.
- Green R, Hauser R, Calafat A. Use of di (2-ethylhexyl) phthalate-containing medical products and urinary levels of mono (2-ethylhexyl) phthalate in neonatal intensive care unit infants. *Environmental Health Perspectives*; 113: 1222-5, 2005.
- Guo, Y., Wu, Q., & Kannan, K. Phthalate metabolites in urine from China, and implications for human exposures. *Environment International*, 37(5), 893-898, 2011.
- Hamburger V, Hamilton HL, A series of normal stages in the development of the chick embryo, *J Morph*, 88; 49-92, 1951.
- Hardy K, Martin K. L., Leese H. J, Winston R. M, Handyside A. H. Human preimplantation development in vitro is not adversely affected by biopsy at the 8-cell stage. *Human Reproduction*, 5(6): 708-714, 1990.
- Hasmall, S. C., James, N. H., Macdonald, N., Soames, A. R., & Roberts, R. A. Species differences in response to diethylhexylphthalate: suppression of apoptosis, induction of DNA synthesis and peroxisome proliferator activated receptor alpha-mediated gene expression. *Archives of Toxicology*, 74(2), 85-91, 2000.

- Hauser, R., Calafat, A.M., Phthalates and human health, *Occupational and Environmental Medicine*, 62, 806-818, 2005.
- Latini, G., Felice, De C., Verrotti, A. Plasticizers, infant nutrition and reproductive health. *Reproductive Toxicology*, 19: 27-33, 2004.
- Latini, G., Monitoring phthalate exposure in humans, *Clinical Chimica Acta*, 361, 20–29, 2005.
- Meeker, John D. “Exposure to environmental endocrine disruptors and child development” *Archives of pediatrics & adolescent medicine* vol. 166,6, 2012..
- Mescher, A.L. (2016). *Junqueira Basic Histology, Thirteenth Edition*. P329-333
- Miura, Y., Naito, M., Ablake, M., Terayama, H., Yi, S. Q., Qu, N., Cheng, L. X., Suna, S., Jitsunari, F., Itoh, M. Short-term effects of di-(2-ethylhexyl) phthalate on testes, liver, kidneys and pancreas in mice. *Asian Journal of Andrology*, 9(2), 199-205, 2007.
- Noy, Y. and D. Sklan, 2001. Yolk and exogenous feed utilization in the posthatch chick. *Poultry Science*, 80:1490-1495.
- Noy, Y. and D. Sklan, 1999. Energy utilization in newly hatched chicks. *Poultry Science* 78:1750-1756
- Noy, Y., A. Geyra and D. Sklan, 2001. The effect of early feeding on growth and small intestinal development in the posthatch poult. *Poultry Science*, 80: 912-919.
- Noy, Y. and D. Sklan, 1996. Uptake capacity in vitro for glucose and methionine and in situ for oleic acid in the proximal small intestine of posthatch chicks. *Poultry Science* 75:998-1002.
- Oğuz, E.O., Yüksel, H., Enli, H., Enli, Y., Zorbozan ,O., Zuhale Can, Z., Turgut, G. Alüminyum Sülfat’ın “Ross” Cinsi Term Besi Civcivi Karaciğerinde Yarattığı Toksik Ve İnflamatuar Hasar. *Ankara Üniversitesi Tıp Fakültesi Mecmuası*, 1:61, 2008.

- Okubo, T., Suzuki, T., Yokoyama, Y., Kano, K., Kano, I. Estimation of estrogenic and anti-estrogenic activities of some phthalate diesters and monoesters by MCF-7 cell proliferation assay in Vitro. *Biol. Pharm. Bull.*, 26: 1219-1224, 2003.
- Özcan M., 1992. Hidrokinon'un Gelişim Toksikitesinin Döllenen Tavuk Embriyosunda 61 Analiz ve Değerlendirilmesi. G. Ü. Sağlık Bilimleri Enstitüsü, Yüksek Lisans Tezi, Ankara.Türkiye.
- Özparlak, H. Yumurtaya Verilen Organik İnsektisitFipronil'in Tavukların Embriyonik ve Kuluçka Sonu Erken Dönem Gelişim Üzerindeki Zararlı Etkilerinin Belirlenmesi, Selçuk Üniversitesi, Doktora Tezi. Konya, 2006.
- Özvaran M. K. Malign mezotelyomada gen tedavisi. *Toraks Dergisi* 5: 110-115, 2004.
- Pereira, C., Mapuskar, K. Rao, C. V. Effect of diethyl phthalate on rat testicular antioxidant system: A dose-dependent toxicity study. *Pesticide Biochemistry and Physiology*, 90: 52–57, 2008.
- Romanoff, A.L. Life in Twenty-one Days. *Extension Bulletin*, 205. <http://www.msstate.edu/dept/poultry/avianemb.htm>, 1997.
- Ross MH, Pawlina W. (Eds), (2010). *Histology a Text and Atlas with Correlated Cell and Molecular Biology*. 6th ed, Lippincott Williams&Wilkins.
- Rusyn, I., Kadiiska, M. B., Dikalova, A., Kono, H., Yin, M., Tsuchiya, K., Mason, R. P., Peters, J. M., Gonzalez, F Segal, B. H. Phthalates rapidly increase production of reactive oxygen species in vivo: role of Kupffer cells. *Molecular Pharmacology*, 59(4), 744-750, 2001.
- Sadler TW. (2011). *Langman's Medical Embryology*. 11th ed. Lippincott Williams&Wilkins. P55-P67
- Scherlock S, Dooley S. Anatomy and function. In: Scherlock S, Dooley S (eds). *Diseases of the liver and biliary system*. 11th edition, Blackwell Publishing, Milan, İtalya; p.1-17, 2002.
- Şenköylü N, *Modern Tavuk Üretimi*, 3. baskı, Anadolu Matbaa, İstanbul, 109-131, 2001.

- Tranfo, G., Caporossi, L., Paci, E., Aragona, C., Romanzi, D., and De Carolis, C. (2012). Urinary phthalate monoesters concentration in couples with infertility problems. *Toxicology Letters*, 213,15-20.
- Türk Histoloji- Embriyoloji Derneği, Öğrenim Rehberi 9.
- Türk Histoloji- Embriyoloji Derneği, Öğrenim Rehberi 12.
- Türk Histoloji- Embriyoloji Derneği, Öğrenim Rehberi 13.
- Türkoğlu, M. ve Sarıca, M., Tavukçuluk Bilimi, Bey Ofset, Ankara 2004.
- Velez, M.P., Arbuckle, T.E., and Fraser, W.D. (2015). Female exposure to phenols and phthalates and time to pregnancy: the Maternal-infant research on environmental chemicals (MIREC) study. *Fertility and Sterility*, 103,1011-1020.
- Vieira, S. L. and Jr E. T. Moran, 1999. Effects of egg of origin and chick post-hatch nutrition on broiler live performance and meat yields. *World's Poultry Science* 55 (2): 125-142.
- Yanık F. Teratojenite ve Fetus. *Türkiye Klinikleri J Gynecol Obst-Special Topics*, 4(4): 245-9, 2011

EKLER

Ek 1-

SAKARYA ÜNİVERSİTESİ HAYVAN DENEYLERİ YEREL ETİK KURULU

Toplantı Tarihi: 06.03.2019

Prof. Dr. Nureddin CENGİZ'in 08.02.2019 tarihli ve 10 sayılı dilekçesi görüşüldü.

Prof. Dr. Nureddin CENGİZ ilgili dilekçesi ile Y154004002 numaralı Sağlık Bilimleri Yüksek Lisans öğrencisi Nihal TUFAN'ın "Fitalat Maruziyetinin Embryonal Gelişime Etkisinin araştırılması" isimli te için kuluçka edilen fertilize tavuk yumurtalarını kullanacakları ve yumurtaların fitalat inokulasyonundan sonra 72 saat ve 14 gün süre ile kuluçka makinesinde takip edilerek morfolojik ve histopatolojik olarak değerlendirileceğini, b konuda etik kurulunuzdan çalışma iznine ihtiyacı olup olmadığını bildirmesini istemektedir.

15 Şubat 2014 tarih ve 28914 sayılı resmi gazetedeki yayımlanan "Hayvan Deneyleri Etik Kurullarının Çalışm Usul ve Esaslarına Dair Yönetmelik" in 4. maddesinin 1. fıkrasının (d) bendinde deney hayvanı, "Prosedürlerde kullanılan, serbest yaşayan veya çoğalan larva biçimleri, canlı kafadanbacıklar ve normal fetal gelişimlerinin son üçte birlik döneminden itibaren memeliler dahil, insan olmayan herhangi bir omurgalı canlı" olarak tanımlanmaktadır. Bu tanıma göre ilgili tezde kullanılacak fertilize 72 saat ve 14 günlük tavuk yumurtası normal fetal gelişimlerinin son üçte birlik döneminde olmadığından deney hayvanı tanımına uymamaktadır. Bu durumda ilgili tez çalışması için Sakarya Üniversitesi Hayvan Deneyleri Yerel Etik Kurulundan (SÜHADYEK) çalışma izni alınmasına gerek olmadığına oy birliği ile karar verilmiştir.

	BAŞKAN/ONUR Prof. Dr. M. Ramazan ŞENEROĞLU	
ÜYE / MEMBER Prof. Dr. Ali Rıza ERDEM	ÜYE / MEMBER Dr. Öğr. Üyesi Muzeyin ÇAKIROĞLU (Düzenleme Hekimi)	ÜYE / MEMBER Doç. Dr. Petir TANYERİ
ÜYE / MEMBER Doç. Dr. Kürşat KAYAHAN	ÜYE / MEMBER Doç. Dr. Selim KESKİN	ÜYE / MEMBER Dr. Öğr. Üyesi Songül DOĞANAY
ÜYE / MEMBER Dr. Öğr. Üyesi Ayhan KARA	ÜYE / MEMBER Dr. Öğr. Üyesi Murat ÇELİK	ÜYE / MEMBER Dr. Öğr. Üyesi Nerve SERT
ÜYE / MEMBER Dr. Öğr. Üyesi Mustafa Zeki YILDIZ	ÜYE / MEMBER Murat KURBAN	ÜYE / MEMBER Kutay AKTEKİN

ÖZGEÇMİŞ

I- Bireysel Bilgiler

Adı-Soyadı: Nihal Tufan

Doğum yeri ve tarihi: Şişli 16.02.1992

Uyruğu: T.C.

Medeni durumu: Bekar

Askerlik durumu

İletişim adresi ve telefonu: Sakarya Üniversitesi, Tıp Fakültesi, Histoloji ve Embriyoloji ABD, Korucuk, Adapazarı, Sakarya

Yabancı dili: İngilizce

II- Eğitimi

Sakarya Üniversitesi Sağlık Yüksekokulu Ebelik Bölümü - 2015

Serdivan Lisesi- 2010

III- Ünvanları

Ebe 2018

IV- Mesleki Deneyimi

Marmara Üniversitesi Pendik Eğitim Araştırma Hastanesi, Ebe, 2018-halen

V- Üye Olduğu Bilimsel Kuruluşlar

VI- Bilimsel İlgi Alanları

Yayınları: Şahin, E.; Güzel, D.; Açıkgöz, Ş.; Tufan, N. Effects of Acute and Chronic Exposure to 900 Mhz Electromagnetic Field on the Rat Liver Microarchitecture. Proceedings 2018, 2, 1585.

VII- Bilimsel Etkinlikleri

Aldığı burslar

Ödüller

Projeleri

Verdiği konferans ya da seminerler

Katıldığı paneller (panelist olarak)

VIII- Diğer Bilgiler

Eđitim programı haricinde aldıđı kurslar ve katıldıđı eđitim seminerleri

Organizasyonunda katkıda bulunduđu bilimsel toplantılar

Diđer üyelikleri