

T.C.
SAKARYA ÜNİVERSİTESİ
FEN BİLİMLERİ ENSTİTÜSÜ

**ENDOTHALL'İN ZEBRA BALIĞI (*Danio rerio*)
OVARYUM DOKUSU ÜZERİNE HİSTOPATOLOJİK
ETKİSİ**

YÜKSEK LİSANS TEZİ

Büşra FİDAN

Enstitü Anabilim Dalı : BİYOLOJİ

Tez Danışmanı : Doç. Dr. Nazan Deniz YÖN ERTUĞ

Eylül 2019

T.C.
SAKARYA ÜNİVERSİTESİ
FEN BİLİMLERİ ENSTİTÜSÜ

ENDOTHALL'İN ZEBRA BALIĞI (*Danio rerio*) OVARYUM
DOKUSU ÜZERİNE HİSTOPATOLOJİK ETKİSİ

YÜKSEK LİSANS TEZİ

Büşra FİDAN

Enstitü Anabilim Dalı

BİYOLOJİ


Bu tez 06.09.2019 tarihinde aşağıdaki jüri tarafından oybirliği / oyçokluğu ile kabul edilmiştir.

Doç. Dr.
Hafize Sibel ÖZESEN
ÇOLAK
Jüri Başkanı



Doç. Dr.
Hüseyin AKSOY

Üye



Doç. Dr.
Nazan Deniz YÖN ERTUĞ

Üye



BEYAN

Tez içindeki tüm verilerin akademik kurallar çerçevesinde tarafımdan elde edildiğini, görsel ve yazılı tüm bilgi ve sonuçların akademik ve etik kurallara uygun şekilde sunulduğunu, kullanılan verilerde herhangi bir tahrifat yapılmadığını, başkalarının eserlerinden yararlanılması durumunda bilimsel normlara uygun olarak atıfta bulunulduğunu, tezde yer alan verilerin bu üniversite veya başka bir üniversitede herhangi bir tez çalışmasında kullanılmadığını beyan ederim.

Büşra FİDAN

06.09.2019

TEŐEKKÜR

Yüksek lisans eğitimim boyunca değerli bilgi ve deneyimlerinden yararlandığım, her konuda bilgi ve desteğini almaktan çekinmediğim, bu tez çalışmamda da her türlü desteği ve emeğini veren değerli ve bir o kadar saygıdeğer danışman hocam Doç. Dr. Nazan Deniz YÖN ERTUĞ başta olmak üzere, yüksek lisans öğrenimim ve tez sürecim boyunca desteğini hiçbir zaman esirgemeyen değerli Arş. Gör. Dr. Cansu AKBULUT'a teşekkürü bir borç bilirim.

Yüksek lisans öğrenimim boyunca en büyük destekçim olan en değerlilerim annem Türkan FİDAN ve babam Veli FİDAN başta olmak üzere her gün vakit geçirmekten keyif aldığım dostlarıma, abilerime ve değerli ev arkadaşım, kız kardeşim Zeynep İŐEL'e en içten teşekkürlerimi sunarım.

İÇİNDEKİLER

TEŞEKKÜR	i
İÇİNDEKİLER	ii
SİMGELER VE KISALTMALAR LİSTESİ	iv
ŞEKİLLER LİSTESİ	v
TABLolar LİSTESİ	vi
ÖZET	vii
SUMMARY	viii

BÖLÜM 1.

GİRİŞ	1
-------------	---

BÖLÜM 2.

KAYNAK ARAŞTIRMASI	3
2.1. Zebra balığının Genel Özellikleri	3
2.1.1. Zebra balığının morfolojisi.....	3
2.1.2. Model organizma olarak zebra balığı.....	4
2.1.3. Zebra balığı ovaryum histolojisi.....	5
2.2. Pestisitler.....	6
2.2.1. Pestisitlerin hayvanlar ve insanlar üzerine olumsuz etkileri.....	6
2.2.2. Pestisitlerin sınıflandırılması.....	7
2.2.3. Herbisitler.....	7
2.2.3.1. Endothall.....	8

BÖLÜM 3.

MATERYAL VE YÖNTEM	11
--------------------------	----

3.1. Materyal	11
3.1.1. Zebra balığı (<i>Danio rerio</i>).....	11
3.1.2. Ortam koşulları.....	11
3.1.3. Zebra balığına Endothall uygulaması ve dokuların eldesi.....	12
3.2. Yöntem	12
3.2.1. Histolojik işlemler	12
3.2.2. Fiksasyon.....	12
3.2.3. Dehidrasyon.....	13
3.2.4. Şeffaflaştırma ve parafine gömme	13
3.2.5. Kesit alınması.....	14
3.2.6. Boyama ve inceleme	14
3.2.6.1. Hematoksilen-Eozin boyama.....	14
3.2.6.2. PAS boyama.....	15
3.2.6.3. Masson-Trikrom boyama (Gomori).....	17

BÖLÜM 4.

ARAŞTIRMA BULGULARI	18
4.1. Zebra balığı ovaryum dokusu histolojik bulguları.....	18
4.1.1. Kontrol grubu	18
4.1.2. 0,1 mg/L Endothall uygulanmış grup.....	21
4.1.3. 0,5 mg/L Endothall uygulanmış grup.....	27
4.1.4. 1 mg/L Endothall uygulanmış grup.....	33

BÖLÜM 5.

TARTIŞMA VE SONUÇ	40
KAYNAKLAR	45
ÖZGEÇMİŞ	51

SİMGELER VE KISALTMALAR LİSTESİ

ABD	: Amerika Birleşik Devleti
Cm	: Santimetre
Dk	: Dakika
DMSO	: Dimetilsülfoksit
EPA	: Çevre Koruma Ajansı
G	: Gram
H&E	: Hematoksilen-Eozin
Hpf	: Döllenmeden sonra saat
LC50	: Ortalama öldürücü doz
L	: Litre
mL	: Mililitre
Mg	: Miligram
μ M	: Mikrometre
PAS	: Periyodik Asit-Schift Reaksiyonu
PCP	: Pentaklorofenol
Ppm	: Milyonda bir
Ppb	: Milyarda bir
Sn	: Saniye
TCDD	: 2,3,7,8-Tetraklorodibenzo-p-dioksin
TBBPA	: Tetrabrombisfenol A
β	: Beta
$^{\circ}$ C	: Santigrat
%	: Yüzde

ŞEKİLLER LİSTESİ

Şekil 2.1. Dişi zebra balığı.....	3
Şekil 2.2. Endothall'in yapısı	9
Şekil 3.1. Zebra balığı ovaryum yapısı	12
Şekil 4.1. Kontrol grubu dokusunun 5 µm kalınlığındaki kesiti.....	19
Şekil 4.2. Kontrol grubu dokusunun 5 µm kalınlığındaki kesiti.....	20
Şekil 4.3. Kontrol grubu dokusunun 5 µm kalınlığındaki kesiti.....	21
Şekil 4.4. 0,1 mg/L Endothall uygulaması yapılmış grup.....	22
Şekil 4.5. 0,1 mg/L Endothall uygulaması yapılmış grup.....	23
Şekil 4.6. 0,1 mg/L Endothall uygulaması yapılmış grup.....	24
Şekil 4.7. 0,1 mg/L Endothall uygulaması yapılmış grup.....	25
Şekil 4.8. 0,1 mg/L Endothall uygulaması yapılmış grup.....	26
Şekil 4.9. 0,1 mg/L Endothall uygulaması yapılmış grup.....	27
Şekil 4.10. 0,5 mg/L Endothall uygulaması yapılmış grup.....	28
Şekil 4.11. 0,5 mg/L Endothall uygulaması yapılmış grup.....	29
Şekil 4.12. 0,5 mg/L Endothall uygulaması yapılmış grup.....	30
Şekil 4.13. 0,5 mg/L Endothall uygulaması yapılmış grup.....	31
Şekil 4.14. 0,5 mg/L Endothall uygulaması yapılmış grup.....	32
Şekil 4.15. 0,5 mg/L Endothall uygulaması yapılmış grup.....	33
Şekil 4.16. 1 mg/L Endothall uygulaması yapılmış grup.....	34
Şekil 4.17. 1 mg/L Endothall uygulaması yapılmış grup.....	35
Şekil 4.18. 1 mg/L Endothall uygulaması yapılmış grup.....	36
Şekil 4.19. 1 mg/L Endothall uygulaması yapılmış grup.....	37
Şekil 4.20. 1 mg/L Endothall uygulaması yapılmış grup.....	38
Şekil 4.21. 1 mg/L Endothall uygulaması yapılmış grup.....	39

TABLolar LİSTESİ

Tablo 3.1. Işık mikroskobu için fiksasyon (tespit) uygulaması	13
Tablo 3.2. Işık mikroskobu için dehidrasyon uygulaması	13
Tablo 3.3. Hematoksilen-Eozin boyama yöntemi	14
Tablo 3.4. Işık mikroskobu için Eozin stoğu hazırlanması	15
Tablo 3.5. Periyodik asit solüsyonu	15
Tablo 3.6. Sodyum metabisülfid solüsyonu	15
Tablo 3.7. PAS boyama yöntemi	16
Tablo 3.8. Masson Trikrom (Gomori) boyama yöntemi.....	17
Tablo 3.9. Trikrom solüsyonu hazırlanması.....	17

ÖZET

Anahtar kelimeler: Endothall, histoloji, histopatoloji, ovaryum, zebra balığı

Endothall, sucul yabancı otların kontrolünde kullanılan bir herbisittir. Her ne kadar hem toksisite hem de çevresel kalıcılığı ele alınan çeşitli Endothall formülasyonları ile farklı çalışmalar yapılmış olsada, etkisi araştırılmakta olan bir herbisittir. Bu maddelerin sucul ekosisteme karışması sonucu sucul canlılar üzerinde de istenmeyen etkiler oluşabilmektedir.

Bu çalışmada bir haftalık adaptasyon sürecinden sonra dişi zebra balıkları, bir kontrol ve 3 deney grubu olmak üzere (0,1 mg/L, 0,5 mg/L ve 1 mg/L) 4 gruba ayrılmıştır. 5 gün maruziyetten sonra ovaryum dokusu rutin histolojik işlemlere tutuldu. Kesitler Hematoksilen-Eozin, Masson-Trikrom ve PAS boyama ile boyandı. Sonuçlar ışık mikroskobu ile değerlendirildi.

0,1 mg/L 0,5 mg/L ve 1 mg/L Endothall uygulanmış gruplarda ortak olarak kromatin materyalinde yoğunlaşmalar, zona radiata ve foliküler epitel arası ayrılmalar vakuolizasyonlar ve çekirdekçik düzensizlikleri gözlenirken 0,1 mg/L Endothall uygulanmış grupta diğer dozlardan farklı olarak çift çekirdek oluşumu gözlemlendi. Doz artımı ile paralel olarak bağ dokusunda oluşan hasar belirginleşti.

Sonuç olarak ovaryum yapısında gözlenen bu histopatolojik bozulmalar ile Endothall'in üremeyi olumsuz yönde etkilediği gösterildi.

HISTOPATHOLOGICAL EFFECTS OF ENDOTHALL ON OVARIES TISSUE OF ZEBRAFISH

SUMMARY

Keywords: Endothall, histology, histopathology, ovaries, zebrafish

Endothall is a relatively water-soluble contact herbicide, primarily used to control of submerged weeds. Although many studies have been done with various endothall formulations that address both toxicity and environmental fate and persistence, it is still a herbicide under investigation for its effect. At the same time, herbicides are mixing with groundwater and affect the ecosystem in the water. There are some consequences of mixing these substances into the aquatic ecosystem.

In this study, after one week of adaptation period female zebra fish were divided into 4 groups as one control and 3 experimental groups (0.1 mg/L, 0.5 mg/L and 1 mg/L). Ovaries were dissected after 5 day of the exposure. Tissues were fixed with bouin solution and dehydration were carried out in ascending series of ethanol. Tissues were cleared in xylene, embedded in paraffin wax and cut into 5 μm sections with a microtome. The sections were stained with Hematoxylin-Eosin, Masson-Trichrome and PAS. Results were evaluated with light microscope.

Endothall (0.1 mg/L, 0.5 mg/L and 1 mg/L) exposed group; common condensation in chromatin material, separations between zona radiata and follicular epithelial, vacuolization and irregularities on nucleolus observed. In 0.1 mg/L Endothall group as double nuclei were observed, unlike other doses. Parallel to dose increase, severe damage in connective tissue was observed.

As a result, the histopathological deterioration observed in the ovarian structure showed that Endothall had a negative effect on reproduction.

BÖLÜM 1. GİRİŞ

Zebra balığı (*Danio rerio*), dayanıklı bir tür olmaları, kolay bulunabilmesi, laboratuvar ortamında kolay beslenebilmesi ve çoğalması, yüksek fekondite göstermesi (ergin dişiler haftalık aralıklarla yüzlerce yumurta bırakır), dış döllemeyle üremesi, yumurta ve embriyolarının saydam oluşu, yumurta ve larva gelişiminin kolay izlenebilmesi, jenerasyon zamanının kısa olması ve toksik ajanlara karşı embriyolarının duyarlı olması bakımından histoloji ve toksikoloji çalışmalarında oldukça sık kullanılan bir model organizma olmuştur.

Aktif madde Endothall asidin ortak adı olan Endothall hem karasal yabancı ot hem de su altı bitkisinin kontrolünde kullanılan bir herbisit türüdür. Bunun dışında yumuşakça ve alglerin kontrolü içinde kullanılmaktadır. Endothall'in canlılar üzerindeki toksisitesi ile ilgili güncel bilgi bulunmamasıyla birlikte aynı zamanda toksisitesini tam olarak ortaya koyan çalışmada bulunmamaktadır. Kullanım alanına bağlı olarak Endothall ve diğer pek çok pestisit hem karasal hem de sucul ekosistemi kontamine etmekte ve bu ekosistemdeki canlıları tehlikeye atmaktadır. Ayrıca pestisitlerin yarattığı bu toksik etki canlıların üremesini de etkilemektedir.

Ovaryum yapısı bir türün devamlılığı için gerekli olan gonad yapılarından biridir. Üreme, türü devam ettirme ve sağlıklı döller vermek için gonad yapılarının herhangi bir anomali göstermemesi gerekmektedir. Bu nedenle herhangi bir türün histopatoloji çalışmalarına ilişkin araştırmalarda gonad yapısının öncelikli incelenmesi açıktır. Gonad histolojisi açısından özellikle ovaryum yapısı ilgi çekmektedir. Zebra balığının ovaryum yapısı ile ilgili histolojik oldukça çok çalışma olmasına karşın Endothall ile yapılan çalışma bulunmamaktadır.

Bu arařtırma ile 0,1 mg/L, 0,5 mg/L ve 1 mg/L Endothall uygulanmıř (5 gn) zebra balıęı ovaryum yapısı incelenmiřtir. Standart histolojik iřlemler uygulanan ovaryum yapısı Hematoksilen-Eozin, Masson-Trikrom ve PAS boyama yntemi uygulanarak ıřık mikroskobunda incelenmiř ve maruziyet sonrası meydana gelen histopatolojik bulgular tespit edilmiřtir.

BÖLÜM 2. KAYNAK ARAŞTIRMASI

2.1. Zebra Balığının Genel Özellikleri

2.1.1. Zebra balığının morfolojisi

Cyprinidae familyasına ait olan zebra balığı, doğal yaşam ortamı Hindistan, Pakistan, Bangladeş ve Güneydoğu Himalayalar olan tropikal bir balıktır [1]. Boyları erginlerde 5-6 cm'ye kadar ulaşabilir. Erkekler dişilerden daha ufaktır ve karınları düzdür. Bu nedenle dişiye oranla daha ince görünürler. Vücutları temelde gümüş renklidir ve boydan boya, kuyruğa kadar devam eden 7 ile 9 arasında mavi çizgilere sahiptir. Hareketli bir balık türüdür ve sürü halinde yaşarlar. Dişilerin karınları erkeklere göre daha şişkindir ve erkeklere göre daha irilerdir (Şekil 2.1.). Erkekler ise daha ince bir yapıya sahiptirler [2].



Şekil 2.1. Dişi zebra balığı

Zebra balıkları su sıcaklığı bakımından geniş bir yelpazede yaşayabilir. 18- 30 °C aralığında bir sorun olmadan hayatını sürdürebilmektedir. Zebra balıklarının üremeleri oldukça kolaydır. Üremeleri için ideal sıcaklık 26-28 °C'dir [2].

2.1.2. Model organizma olarak zebra balığının avantajları

Sucul omurgalılar çevreden yayılan çeşitli stres faktörlerine diğer canlılardan daha fazla maruz kalmalarından dolayı balıklarla ilgili yapılan ekotoksikolojik araştırmalar oldukça önemlidir [3]. Zebra balığı, birçok çalışmada kullanılan önemli bir omurgalı modelidir ve bu canlıyla çalışmanın pek çok avantajı vardır. Zebra balıkları, dayanıklı bir tür olmalarının yanı sıra kolay bulunabilmesi, laboratuvar ortamında kolay beslenebilmesi ve çoğalabilmesi, yüksek fekondite göstermesi (ergin dişiler haftalık aralıklarla yüzlerce yumurta bırakır), dış döllenmeyle üremesi, yumurta ve embriyolarının saydam oluşu, yumurta ve larva gelişiminin kolay izlenebilmesi, jenerasyon zamanının kısa olması ve toksik ajanlara embriyolarının duyarlı oluşu bakımından toksikoloji çalışmalarında oldukça sık başvurulan bir model organizma olmuştur [4, 5]. Farmakolojik çalışmalarda da sıklıkla kullanılmaktadır [6].

Öte yandan son zamanlarda zebra balığı insan ve diğer omurgalılarının hastalıklarının araştırılmasında mükemmel bir model organizma olarak kullanılmaktadır. Bunun nedenleri, zebra balığı ile insan ve diğer omurgalılarının genom yapılarının benzer oluşu, en önemlisi insanlarda bulunan tümör baskılayıcı genin (sitokrom P450 grubu) zebra balığında da keşfedilmiş olmasıdır [7].

Omurgasızlar hayvanlarda iskelet, karaciğer, böbrek, çok odalı kalp ve notokord gibi omurgalılara özgü yapıların ve organ sistemlerinin olmaması nedeniyle insana ait birçok hastalık incelenemez. Omurgalı modelleri bu bozuklukları incelemek için yaygın bir şekilde kullanılmaktadır. Fare genomik homolojiden, anatomi ve fizyolojiye kadar birçok seviyede insanlarla çarpıcı benzerlikler paylaşmaktadır [8].

Üretim ve yetiştirilmesinin zorluğu göz önüne alındığında güzel bir alternatif olan zebra balığı kolay ve rahat üretimiyle birlikte birçok avantaj sunarak güçlü bir model organizma haline gelmiştir.

2.1.3. Zebra balığı ovaryum histolojisi

Zebra balığında ovaryum gelişiminde 4 aşama bulunmaktadır. Bunlar sırası ile; Primer oosit, kortikal alveolar oosit, vitellojenik oosit ve olgun oositir.

Primer oosit (Birincil oosit); Oosit gelişiminin ilk adımı “birincil oosit aşaması” olarak adlandırılır. Bu evrenin başlangıç aşamasında, nispeten küçük oositler çoğunlukla küresel biçimdedir. Çekirdek olmadığında ooplazma yoğun şekilde boyanır. Oositler genişledikçe, nükleolusların çevresel olarak yönlendirilmiş bir çizgi oluşturduğu kolayca görülmektedir [9].

Kromatin materyalleri hem küçük hem de nispeten büyük oositlerde açıkça görülür. Özellikle büyük olanlar için foliküler epitel gözlemlenirse, diğer tabakaların ayrımını yapmak mümkün değildir [9].

Kortikal alveolar oosit (Kortikal-alveolar evre); oosit gelişiminin ikinci basamağıdır. Oositlerin çapı artarken, ilk olarak ooplazmanın periferik bölgesinde kortikal alveoller ortaya çıkmış ve periferik bir sıra oluşturmak için sayıca artmış, bu şekilde oositler alveollerle doludur. Sonuç olarak kortikal alveollerin yoğunlaşması sonucu oosit çapı genişlemektedir. Çekirdek düzensizdir. Nükleolusların çoğu, nükleer zarın iç sınırına bağlanmıştır. Foliküler tabakalar kalınlaşmış ve zona radiata belirginleşmiştir [9].

Vitellojenik oosit (Vitellojenik evre); olarak adlandırılan üçüncü aşamada, oositler daha genişlemiş ve maksimum boyutlarına ulaşmıştır. Görünüşte heterojen olan damlacıklar biriktirmiş ve periferik bölgeye doğru genişlemiştir. Zona radiata daha da kalınlaşmıştır [9].

Olgun oosit (Olgunlaşma evresi); olarak adlandırılan oosit gelişiminin son aşamasında ooplazmanın işgal ettiği alan çok sınırlıdır. Oosit tabakaları düzensiz olarak katlanmıştır. Katmanların yırtılmasından sonra yumurtlama aşaması sonunda meydana gelmektedir [9].

Bu aşamalar oosit büyüklüğü, çekirdek konumu, kortikal alveol sayısındaki artışlar, zona radiata ve foliküler epitel kalınlığı gibi birçok morfolojik özellikler dikkate alınarak yapılır. Ayrıca bu oositlerden farklı olarak yapısal olarak deformasyona uğramış atretik oositte ovaryum dokusunda yer yer gözlenebilmektedir [10, 11].

2.2. Pestisitler

Pestisitler, zararlı organizmaları engellemek, kontrol altına almak ya da zararlarını azaltmak için kullanılan madde ya da maddelerden oluşan karışımlara denilmektedir. Pestisitler, kimyasal bir madde, virüs ya da bakteri gibi biyolojik bir ajan, antimikrobik, dezenfektan ya da herhangi bir araç olabilir. Zararlı organizmalar, insanların besin kaynaklarına, mal varlıklarına zarar veren, hastalık yayan böcekler, bitki patojenleri, yabani otlar, yumuşakçalar, kuşlar, memeliler, balıklar, solucanlar ve mikroplar olabilir. Her ne kadar pestisitlerin kullanılmasının bazı yararları olsa da insanlar ve diğer hayvanlar için potansiyel toksisiteleri nedeniyle bazı sorunlar da yaratabilmektedirler [12].

Pestisitlerin birçoğu enzimlerin normal çalışmasına engel olur. Bilindiği gibi enzimler protein yapısında katalizörlerdir. Çok aşırı şartlarda meydana gelebilecek kimyasal reaksiyonların vücut ısısında ve atmosferik basınçta oluşması ancak enzimlerin katalitik etkisi ile mümkündür. Enzimatik reaksiyonların bulunduğu bir ortama engelleyici (inhibitör) madde katıldığında reaksiyon istenilen son ürüne ulaşamaz ve katalitik reaksiyon oluşmadığı için enzim tekrar ortaya çıkmaz, enzim miktarında azalma olur [12].

2.2.1. Pestisitlerin hayvanlar ve insanlar üzerine olumsuz etkileri

Bir pestisit kimyasal bir madde ya da virüs veya bakteri gibi bir ajan olabilir. Kimyasal pestisitlerin çoğu hedef organizmaya seçkin etkinlik gösteremedikleri için hedef organizma dışındaki organizmalarda da çeşitli hastalıklara yol açar hatta öldürücü olabilirler. Bir pestisitinin çevredeki hareketlerini onun kimyasal yapısı, fiziksel özellikleri, formülasyon tipi, uygulama şekli, iklim ve tarımsal koşullar gibi

faktörler etkilemektedir. Pestisitlerin püskültülerek uygulanması sırasında bir kısmı evaporasyon ve dağılma nedeniyle kaybolurken, diğer kısım bitki üzerinde ve toprak yüzeyinde kalmaktadır. Havaya karışan pestisit rüzgarlarla taşınabilir. Yağmur, sis veya kar yağışıyla tekrar yeryüzüne dönebilir. Bu yolla hedef olmayan diğer organizma ve bitkilere ulaşan pestisit, bunlarda kalıntı ve toksisiteye neden olabilir. Birçok pestisit insanlar için de zararlıdır. Kullanıldıkları canlıların yiyecek şeklinde insanlar tarafından kullanılmaları sonucunda insanlarda yaygın hastalıklara ve istenmeyen sıkıntılı durumlara sebep olurlar. Kimyasal pestisitlerin ve etken maddelerinin akut toksik etkileri vardır. Karbamatlar, organofosfatlar ve klorlanmış hidrokarbonları içeren birçok pestisit genotoksik etkiye sahiptir. Tarım ile uğraşan ve pestisite maruz kalan insanlarda yapılan çalışmalarda bu bireylerde yapısal ve sayısal kromozom anomalileri ile kardeş kromatid değişiminde artmalar gözlenmiştir [12].

2.2.2. Pestisitlerin sınıflandırılması

Pestisitler, görünüş, fiziksel yapı ve formülasyon şekillerine göre, etkiledikleri zararlı ve hastalık grubu ile bunların biyolojik dönemine göre içerdikleri aktif maddenin cins ve grubuna göre, zehirlilik derecesine ve kullanım tekniğine göre çok değişik şekillerde sınıflandırılırlar. Bunlardan en çok kullanılan sınıflandırma şekilleri ise kullanıldıkları zararlı gruplarına ve yapısındaki aktif madde grubuna göre yapılan sınıflandırmalardır. Kullanıldıkları zararlı gruplarına ya da hedef alınan organizmaya göre yapılan sınıflandırmada; en önemli üç büyük pestisit grubu, insektisit, fungusit ve herbisitlerdir [13, 14]. Pestisitlerin kimyasal yapılarına göre sınıflandırılmalarında en önemlileri, organik klorlu pestisitler fosforlular, karbamatlar, doğal ve sentetik pretroidlerdir [15].

2.2.3. Herbisitler

İstenmeyen bitkiler ve yabancı otları yok etmek için kullanılan herbisitlerin önemi gittikçe artmaktadır. Bitkilerdeki etkilerine göre herbisitler ikiye ayrılır. Bütün bitki türlerini etkileyen herbisitler seçici olmayan (nonselektif), belirli bitki türleri için toksik, diğerleri için zararlı olmayanlara ise seçici olan (selektif) herbisitler

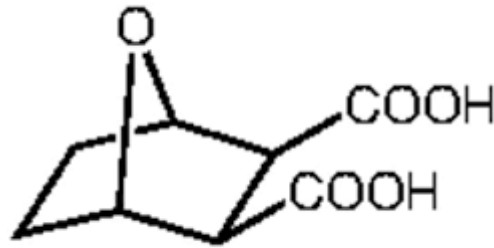
denmektedir. Bitkilerdeki etki yeri ve kullanım şekillerine göre herbisitler üç alt gruba ayrılabilir [16].

Kontakt herbisitler; bitkinin yaprak ve gövdesi ile temasta bitkiye zarar verirler. Bipiridil grubu herbisitler örnek verilebilir. Sistematik herbisitler; bitkinin vasküler sisteminde yayılarak bitkiye zarar verirler. Bu tip herbisitler bitkinin yaprak ve kökü ile temasta olduğunda, çok çabuk olarak bitkinin damarları tarafından absorbe olur. Klorofenoksiasetik asit türevleri örnek verilebilir. Bitkinin kök sistemini veya çimlenen tohumlarını etkileyen herbisit; toprağa karıştırılan herbisit buradaki istenmeyen bitki tohumlarını yok eder. Arsenik asit, pentaklorofenol (PCP) örnek verilebilir [16].

Kimyasal yapılarına göre herbisitler, organik bileşikler (klorofenoksi bileşikleri, dinitrofenoller, bipiridil bileşikler, karbamatlar, substitüe üreler, triazinler, amidler) ve anorganik bileşikler (amonyum sülfat, amonyum sülfamat, amonyum tiyosiyanat, kalsiyum siyamid, bakır sülfat gibi) olmak üzere çeşitli kimyasal grupları içerir [16].

2.2.3.1. Endothall

Endothall, 1960'lı yılların başlarından beri sucul yabancı ot kontrolünde kullanılmış ve birçok sualtı türünün kontrolünü iyi şekilde sağlayan bir herbisittir [17, 18]. Genellikle sucul yabancı otları ve algleri kontrol etmek için durgun ve akan suda kullanılan aktif bir bileşen olmakla birlikte beyaz renkli, katı ve kısmen kokusuz bir maddedir [19]. Endothall, kontakt tipi, membran aktif bir herbisit olarak tanımlanmaktadır [20, 21, 22, 23]. Ek olarak, Endothall, pamuk ve diğer mahsullerde, patates asması gibi, kurutucu olarak, şeker pancarı ve çimlerinde seçici yabancı ot kontrolü için bir çözücü olarak kullanılır veya kullanılmıştır [24, 25, 26, 27, 28].



Şekil 2.2. Endothall'in yapısı

Endothall, yalnızca karbon, hidrojen ve oksijen içeren nispeten basit bir moleküldür. Kalıcı veya egzotik bozunmalar/metabolitlere katkıda bulunabilecek azot, kükürt, halojenür, metal veya başka element yoktur [29]. Endothall, ftalik asit herbisit olarak sınıflandırılır ve cantharidin türevi olup, blister böceği (*Epicauta spp.*) tarafından üretilen doğal bir bileşiktir ve cildin yanmasına ve kabarmasına neden olur [30, 31, 32]. Ayrıca sucul ortamlarda nispeten kısa bir kalıcılık süresi sergilemekle, genellikle 30-60 gün içinde mikrobiyal etki ile tam bir bozulma geçirir [29].

Sucul yabancı ot kontrolü için iki tür Endothall mevcuttur. Bunlar arasında mono (N, N- dimetilalkilamin) tuzu ve dipotasyum tuzu bulunur. Monoamin tuzu içeren formülasyonlar, filamentli alglere karşı özellikle etkilidir ancak balıklar için daha toksiktir. Bu nedenle balıkçılık kaynaklarının önemli olduğu alanlarda kullanılmamalıdır. Dipotasyum tuzu içeren formülasyonlar daha düşük bir organizma toksisitesi sergiler ve önemli balıkçılık alanlarında da kullanımı daha uygundur [33].

Endothall'in sudaki herbisidal özellikleri ilk kez 1950'lerin ortalarında, üreticisi Penwalt Corporation tarafından önerilmiştir. Bu alanda kullanımı için Endothall'in gerçek gelişimi 1958'de başlamıştır [34].

Endothall, bitki hücrelerinde çözünen taşıma işlemlerini bozan bir herbisittir. Endothall'in herbisidal hareket şekli tam olarak anlaşılmamıştır, ancak Endothall'in faaliyetini açıklamak için birkaç hipotez ortaya atılmıştır. Hipotezlerin tümü, Endothall'in, hücresel seviyede, biyokimyasal süreçleri bozduğunu, örneğin

dipeptidaz ve proteinaz enzimlerini etkileyerek protein sentezine müdahale ettiğini gösterir [35]. Bu enzimler, bitki tarafından büyüme için kullanılan proteinlerin üretimini desteklemek için gereklidir. Ayrıca Endothall'in hücrede lipid sentezini engellediğine dair işaretler de vardır [35]. Lipidler, bitki hücrelerinde proteinlerle birlikte yapısal bileşenler olarak dahil edilir. Ek olarak, Endothall'in hücre için gerekli olan besin ve maddelerin hücre zarları boyunca taşınmasına engel olabileceği öne sürülmüştür [36]. Bu, hücre duvarının zayıflamasına veya bozulmasına neden olur [29].

Endothall'in bitkilerde yaprak dokusunun kurumasına ve solmasına ayrıca bitkinin solunum hızının artmasına neden olan bir dizi hücre zarı değişikliklerine neden olduğu ileri sürülmüştür [36, 37]. Ayrıca genetik kodlamaya dahil olan moleküllerin metabolizmasını engellediği varsayılmaktadır [38].

Endothall'in genellikle oksidasyona, kimyasal hidrolize ve fotolize karşı kararlı olduğu ve çok uçucu olmadığı bilinmektedir. Doğrudan göz veya deriye Endothall teması sonucunda tavşanlarda ölüm gözlenirse de memelilerde Endothall farmokinetiği hakkında çok az bilgi bulunmaktadır [33].

Akut ve davranışsal toksisite çalışmalarında japon balığı, 0.17 ppm ve 1.70 ppm'de Endothall'den uzak durmamıştır, ancak 17.0 ppm'de uzak durmuştur. [39] Balıklar için ABD/EPA (2005c)'de kullanılan en düşük LC50 değeri *Oncorhynchus mykiss* (Rainbow trout) için 9,152 mg/L'dir [40]. Başka bir raporda ise LC50 değerleri *Oncorhynchus mykiss* (Rainbow trout); 96 saat için 1,3 mg/L, *Lepomis macrochirus* (Bluegill sunfish); 48 saat için 0,8 mg/L, *Notemigonus crysoleucas* (Golden shiner); 0,32-1,6 mg/L 120 saat için ve *Notropis atherinoides* (Emerald shiner); 96 saat için 0,35 mg/L olarak belirtilmiştir [41]. Zebra balığı ile yapılan bir çalışma sonucunda ise Endothall'in LC50 değeri 242.2 µM olarak belirlenmiştir [42].

BÖLÜM 3. MATERYAL VE YÖNTEM

3.1. Materyal

3.1.1. Zebra balığı (*Danio rerio*)

Zebra balığı, üzerinde zebranın çizgilerine benzer hatlar olduğundan zebra balığı olarak adlandırılmıştır. Ülkemizde de çok yaygın ve tanınan bir türdür. Hareketli bir balıktır. Sürü halinde yaşamaktan hoşlanırlar. Tropikal balıklar içerisinde oldukça yaygın aranan bir balıktır. Erkekler dişilerden daha ufaktır ve karınları düz olması nedeniyle dişilerden daha ince görünür. Vücut temel olarak gümüş rengindedir. Yaşam koşulları bakımından 20-30 °C arasında sıcaklıklarda yaşayabilirler. Bu bakımdan dayanıklı balıklardır. Bu balıklar için en ideal su ısısının 25-26 °C olduğu söylenebilir. Nötr sulardan hoşlanırlar ve 6,5 ile 7,2 pH arasındaki sular bunlar için idealdir. Yem bakımından da her türlü yemi kabul ederler. Haftada bir canlı yem ile beslenmeleri yumurta verimlerini artırır. Üretilmeleri de kolaydır. Her birey 50-200 arası yumurta bırakır. Yumurtalar yarı yapışık ve oldukça iri sayılırlar. Döllenmeyi takiben 3 gün içerisinde yavrular serbest yüzebilir hale gelirler. Balıklar 5-6 ayda cinsel olgunluğa erişirler [43].

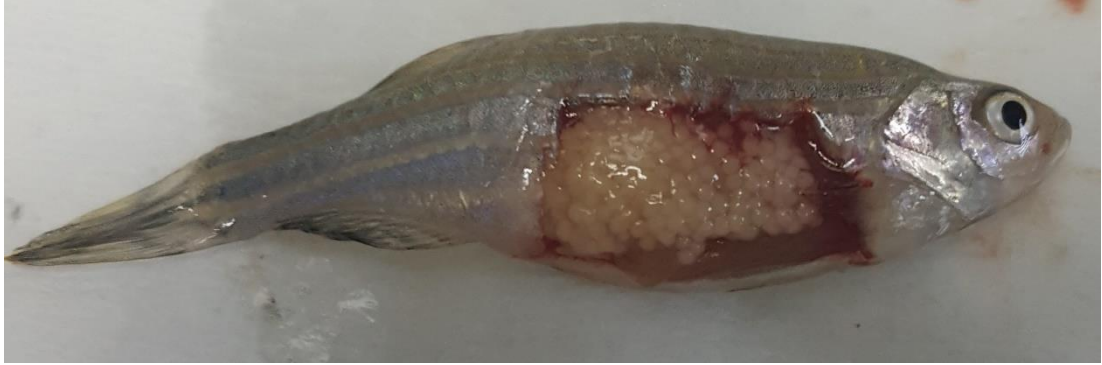
3.1.2. Ortam koşulları

Sakarya Üniversitesi Fen Edebiyat Fakültesi Biyoloji Bölümü Balık Yetiştirme Laboratuvarı içinde zebra balığı ile yapılacak deneyler için 15 x 28 x 37 cm boyutlarında akvaryumlar kuruldu. Akvaryum içerisine klordan arındırılmış çeşme suyu konularak sıcaklık, termostatlar ile 26–28 °C'ye sabitlendi. Ayrıca oda içerisinde 12 saat aydınlık 12 saat karanlık olacak şekilde aydınlatma sistemi kurularak sirkadien ritim oluşturuldu. Akvaryumlar biri kontrol, diğerleri deney grubu

olmak üzere 4 gruba ayrıldı. Her grupta 10 dişi balık olacak şekilde balıklar akvaryumlar içerisine yerleştirildi.

3.1.3. Zebra balığına Endothall uygulaması ve dokuların eldesi

Deney gruplarındaki dişi zebra balıklarına 1 haftalık adaptasyon sürecinin ardından 0,1 mg/L, 0,5 mg/L ve 1 mg/L Endothall uygulaması yapıldı ve 120 saat (5 gün) boyunca Endothall ile muamele edildi. 5 günlük Endothall uygulamasının ardından dişi zebra balıkları buzlu su ile bayılarak diseksiyon işlemi yapıldı ve ovaryum dokuları çıkarıldı (Şekil 3.1.).



Şekil 3.1. Zebra balığı ovaryum yapısı

3.2. Yöntem

3.2.1. Histolojik işlemler

Çıkarılan ovaryum dokusu Bouin çözeltisi ile fikse edildi ve ardından yükselen etanol serilerinden geçirilerek dehidrasyon gerçekleştirildi. Ksilol ile şeffaflaştırılan dokular parafin bloklara gömüldü. Leica marka mikrotom ile 5 µm kalınlığında kesitler alınıp boyama işlemi yapıldı. Leica marka ışık mikroskopunda incelendi.

3.2.2. Fiksasyon

Elde edilen ovaryum dokularının fiksasyonu için Bouin çözeltisi kullanıldı (Tablo 3.1.).

Tablo 3.1. Işık mikroskobu için fiksasyon (tespit) uygulaması

Solüsyon Adı	Solüsyonun İçerdiği Maddeler	Madde Miktarı	Uygulama Süresi
BOUIN	Suda Doymuş pikrik asit	75 mL	2-24 saat
	%40 Formaldehit	25 mL	
	Glasiyal asetik asit	5 mL	

3.2.3. Dehidrasyon

Dokudaki suyun çıkarılması için yükselen alkol serileri kullanıldı (Tablo 3.2.).

Tablo 3.2. Işık mikroskobu için dehidratasyon uygulaması

Solüsyon Adı	Solüsyonun İçerdiği Maddeler	Madde Miktarı	Uygulama Süresi
%70 Alkol	Etanol	70 mL	1 gün
	Distile su	30 mL	
%80 Alkol	Etanol	80 mL	1 gün
	Distile su	20 mL	
%90 Alkol	Etanol	90 mL	1 gün
	Distile su	10 mL	
%95 Alkol	Etanol	95 mL	1 gün
	Distile su	5 mL	
%100 Alkol	Etanol	100 mL	1 gün

3.2.4. Şeffaştırma ve Parafine gömme

Yükselen alkol serileriyle dokulardaki su uzaklaştırıldı. Ksilol ile 3 gün muamele edilerek şeffaştırma işlemi uygulandı. Ardından dokular sıvı parafin ile kesit alma düzlemi olan bloklara gömüldü.

3.2.5. Kesit alınması

Parafin blok içerisinde gömülü olan dokulardan Leica marka döner mikrotom ile 4-5 µm kalınlığında kesitler alındı. Alınan kesitler su banyosuna atılarak albümin mayer sürülmüş lamlara alındı. Bir gece kuruyup lam üzerine yapışması beklenildi.

3.2.6. Boyama ve inceleme

3.2.6.1. Hematoksilen-Eozin Boyama

Standart histoloji prosedürde en sık kullanılan boyadır. Histoloji ve patoloji laboratuvarlarında rutin incelemeler için genellikle hematoksilen-eozin birleşik boyama yöntemi kullanılır. Nukleus ve stoplazma ayırımında histolojik boyalar içinde en geniş kullanımı olan ve dokunun farklı bölgelerini farklı olarak boyayan hematoksilen-eozin boyası kullanılır. Yöntem Tablo 3.3.'de gösterildiği gibidir.

Tablo 3.3. Hematoksilen-Eozin boyama yöntemi

Parafinden kurtarma	Ksilen	3x3 dk
Hidrasyon	%100 Etanol	3x1 dk
	%80 Etanol	30 sn
	%50 Etanol	30 sn
	%30 Etanol	30 sn
Akarsu altında		30 sn
HarrisHematoksilen		4-5 dk
Distile su		4 dk
%95 Etanol		30 sn
%95 Etanol		30 sn
Eozin		30 sn
%100 Etanol		1,5 dk
Ksilol		45 sn
Entellan ile kapama		

Tablo 3.4. Işık mikroskobu için Eozin stoğu hazırlanması

Eozin Stoğu	Miktarı
Eozin Y	10 g
Potasyum Dikromat	5 g
Suda Doymuş Pikrik Asit	100 mL
%100 Etanol	100 mL
Distile su	800 mL
Glasiyal Asetik Asit	10 damla

3.2.6.2. PAS boyama

Histolojide en sık kullanılan kimyasal yöntemlerden bir diğeri de PAS boyamasıdır. PAS boyaması periyodik asit ve Schiff reaktifinin varlığında gerçekleşen oksidasyon reaksiyonuna dayanır. Periyodik asit, glikol grupları olan moleküllerin aldehitler oluşturmasını sağlar, oluşan aldehitler Schiff reaktifi tarafından menekşe (magenta) rengine boyanır. Dokudaki suda çözülmeyen polisakkaritleri tespit etmek amacıyla kullanılan bir boyadır. Yöntem Tablo 3.7.'de gösterildiği gibidir.

Tablo 3.5. Periyodik asit solüsyonu

Periyodik Asit	Miktarı
Periyodik asit	1 g
%90 Etanol	100 mL

Tablo 3.6. Sodyum metabisülfid solüsyonu

Sodyum Metabisülfid Solüsyonu	Miktarı
Sodyum metabisülfid	0,5 g
Distile su	100 mL

Tablo 3.7. PAS boyama yöntemi

Ksilol	10 dk
Ksilol	10 dk
%100 Etanol	10 dk
Periyodik asit	2 saat (karanlıkta)
%90 Etanol	5 dk
Distile sudan geçir	
Schift ayracı	10 dk
Sülfit solüsyonu	3x2 dk
Distile sudan geçir	
Akan su altında yıka	5 dk
Zıt boyama (Hematoksilen)	3 dk
%96 Etanol	2-3 dk
%100 Etanol	2-3 dk
%100 Etanol	2-3 dk
Ksilol	10 dk
Ksilol	10 dk
Kapama	

3.2.6.3.Masson-Trikrom boyama (Gomori)

Masson tarafından tanımlandığı için bir yöntemdir ve Masson'un adı ile anılır. Bağ ve destek dokularının boyanarak ışık mikroskopisi ile incelenmesinde kullanılır. Üç farklı boyanın kullanıldığı bu teknik ile bağ dokusunun boyanmasını sağlar. Yöntem Tablo 3.8.'de gösterildiği gibidir.

Tablo 3.8. Masson Trikrom (Gomori) boyama yöntemi

Kesitler hidrate edilir. (Ksilol, %100 Etanol, %90 Etanol, %80 Etanol, %70 Etanol)

Kesitlerin üzerinde sarı renk kalmayana kadar su ile yıkanır

Bouin fiksatifinde 56 °C'de 60 dk veya oda sıcaklığında 1 gece bekletilir.

Wiegert-Hematoksilen'de 10 dk bekletilir.

Akarsu altında 5 dk yıkanır.

Trikromsolüsyonunda 20-45 dk bekletilir.

%0,5'lik asetik asit ile çok hızlı diferansiye edilir.

Akarsu altında yıkanır.

Dehidrate edilir. (%70 Etanol, %80 Etanol, %90 Etanol, %100 Etanol, Ksilol)

Kapatılır.

Tablo3.9. Trikrom solüsyonu hazırlanması

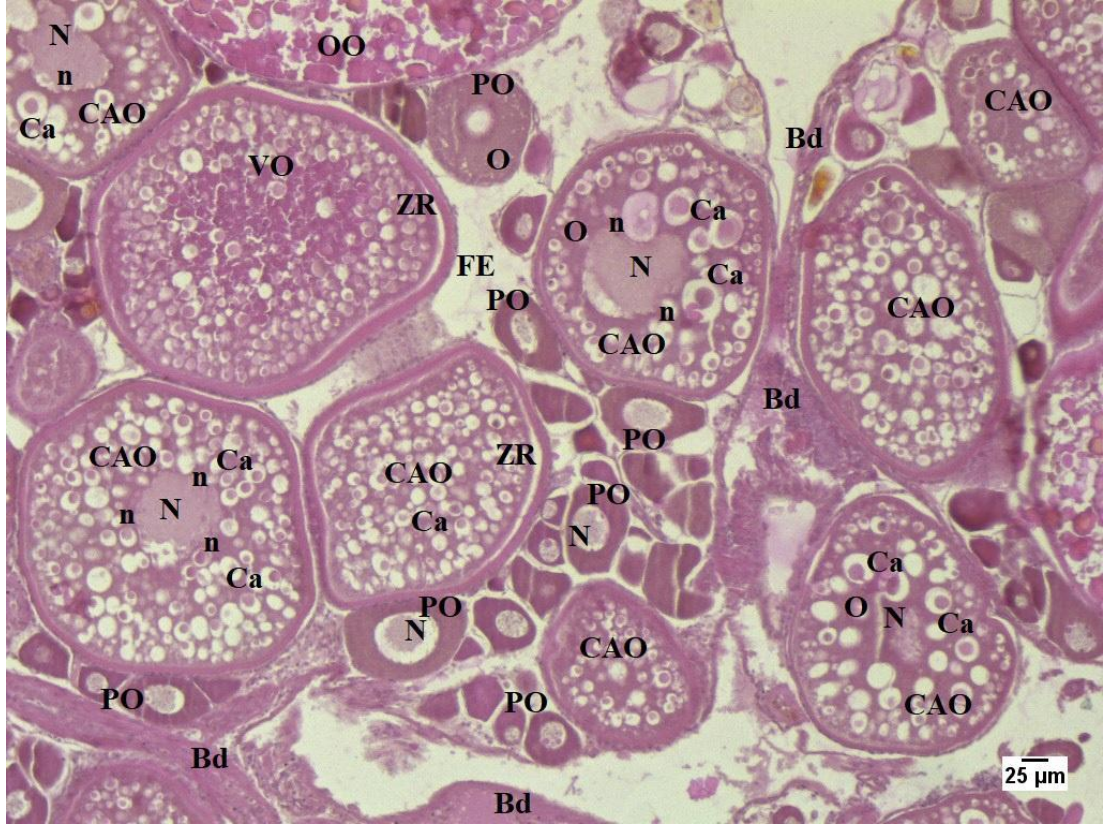
Trikrom Solüsyonu	Miktarı
Chromotrope 2R	0,6 g
Light Green SW Yellowish	0,3 g
Phosphotungstic asit	0,8 g
Derişik asidik asit	1 mL
Distile su	100 mL

BÖLÜM 4. ARAŞTIRMA BULGULARI

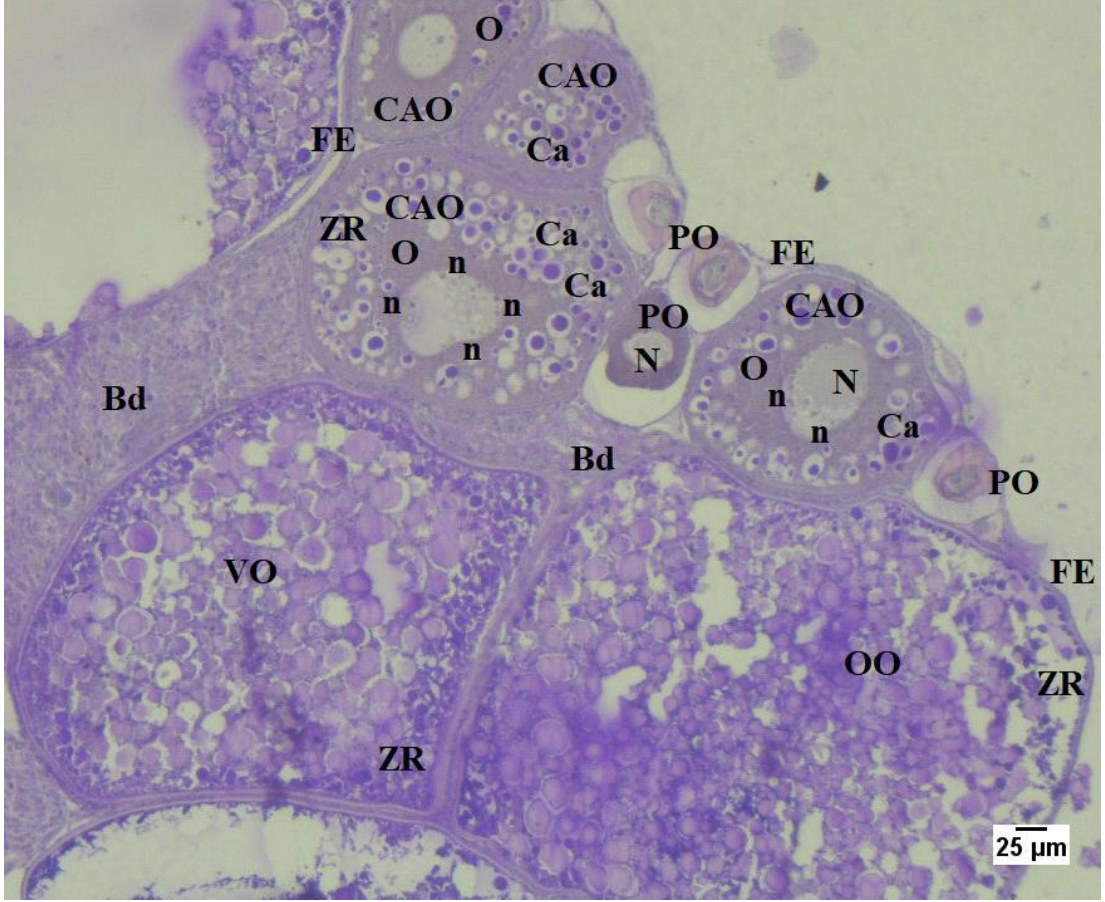
4.1. Zebra Balığı Ovaryum Dokusu Histolojik Bulguları

4.1.1. Kontrol grubu

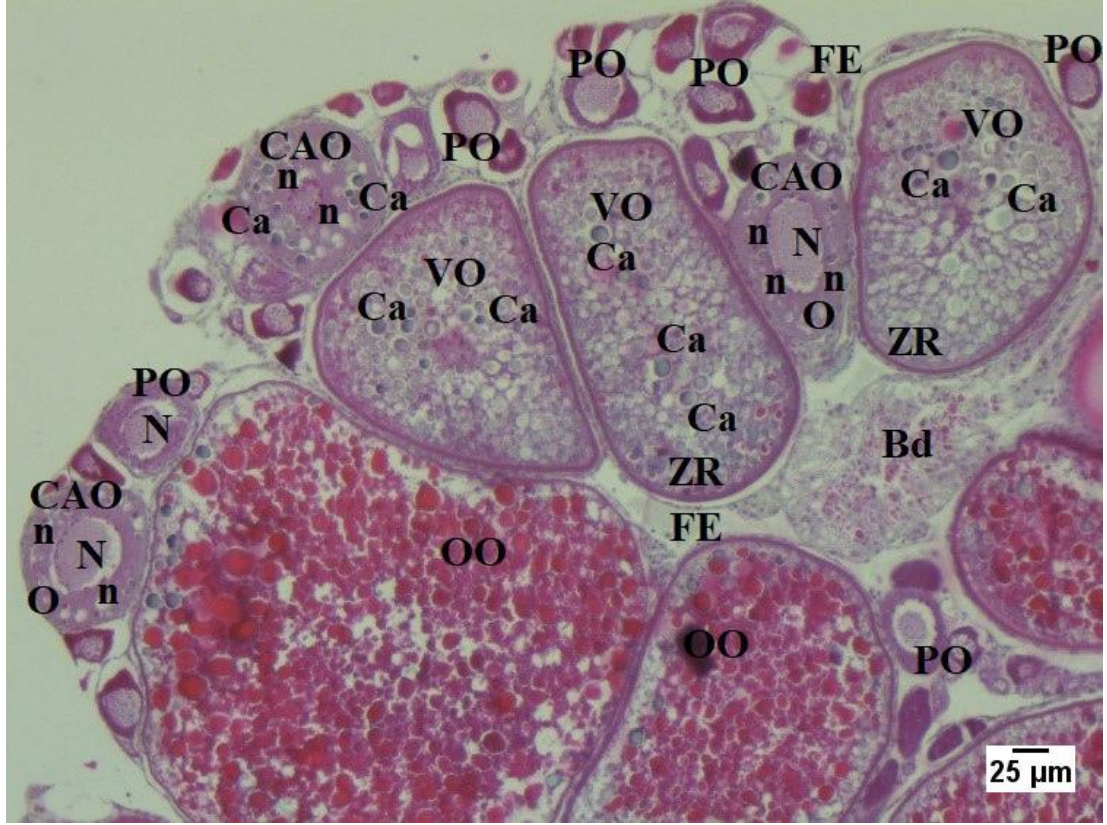
Kontrol grubunda normal ovaryum histolojisi gözlemlendi ve H&E, PAS ve MASSON olmak üzere 3 çeşit boyama yöntemi uygulandı. Kontrol grubunda primer oosit, kortikal alveolar oosit, vitellojenik oosit ve olgun oosit yapıları görüntülendi. Kontrol grubu Endothall uygulanmış gruplarla karşılaştırılmak üzere incelendi. Primer oosit oositler içerisinde çok sayıda çekirdekçik bulundurur ve diğer oosit aşamalarına göre boyut olarak en küçük oosit tipidir. Zona radiata kalın değildir, ince bir tabaka halinde folikülü sarar. Kortikal alveolar oosit boyut olarak primer oositlerden daha büyüktür. Ooplazma içerisinde kortikal alveoller oluşmaya ve oosit büyüdükçe kortikal alveol sayısı da paralel olarak artmaya başlar. Çekirdek genişler ve bu aşamada foliküler epitel ve zona radiatada kalınlaşmalar görülür. Vitellojenik oositte vitellüs birikimi nedeniyle oosit büyüklüğü daha da artar. Çekirdek periferde doğru kayar ve foliküler epitel daha da belirginleşir. Olgun oosit boyut olarak en büyük oosit tipidir. Çekirdek çoğunlukla gözlenemez. Foliküler epitel ve zona radiata kalın ve belirgindir. Bu aşamadaki oosit döllenmeye hazır oositir. Son olarak atretik oosit ise dejenere olmuş ve yapıları tamamen bozulmuş oositir. Oosit gelişiminin herhangi bir aşamasında, zararlı dış etkenler veya oositlerin yeterli besine sahip olmaması gibi birçok neden sebebiyle oositler atretik hale gelebilir (Şekil 4.1., Şekil 4.2., Şekil 4.3.).



Şekil 4.1. Kontrol grubu ovaryum dokusunun 5 µm kalınlığındaki kesiti; PO: Primer oosit, CAO: Kortikal alveolar oosit, VO: Vitellojenik oosit, OO: Olgun oosit, Ca: Kortikal alveol, N: Çekirdek, n: Çekirdekçik, O: Ooplazma, ZR: Zona radiata, FE: Foliküler epitel, Bd: Bağ doku. H&E boyama X10



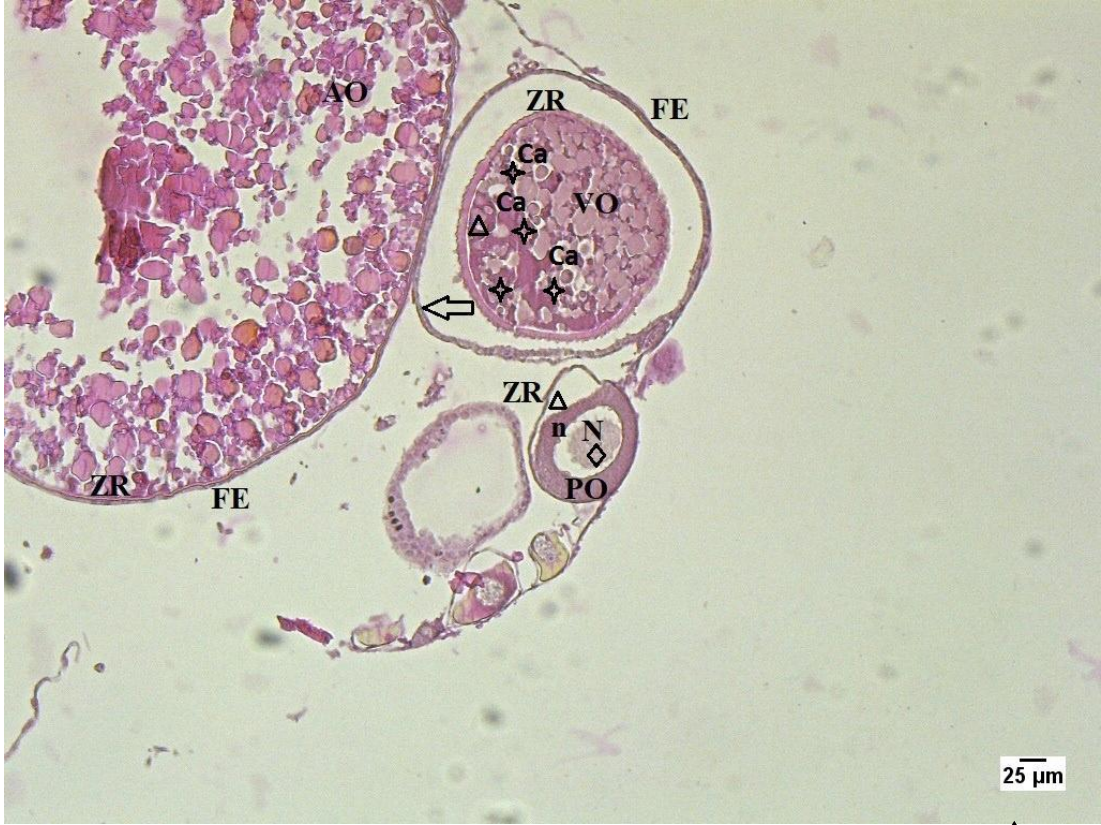Şekil 4.2. Kontrol grubu ovaryum dokusunun 5 µm kalınlığındaki kesiti; PO: Primer oosit, CAO: Kortikal alveolar oosit, VO: Vitellojenik oosit, OO: Olgun oosit, Ca: Kortikal alveol, N: Çekirdek, n: Çekirdekçik, O: Ooplazma, ZR: Zona radiata, FE: Foliküler epiel, Bd: Bağ doku. PAS boyama X10



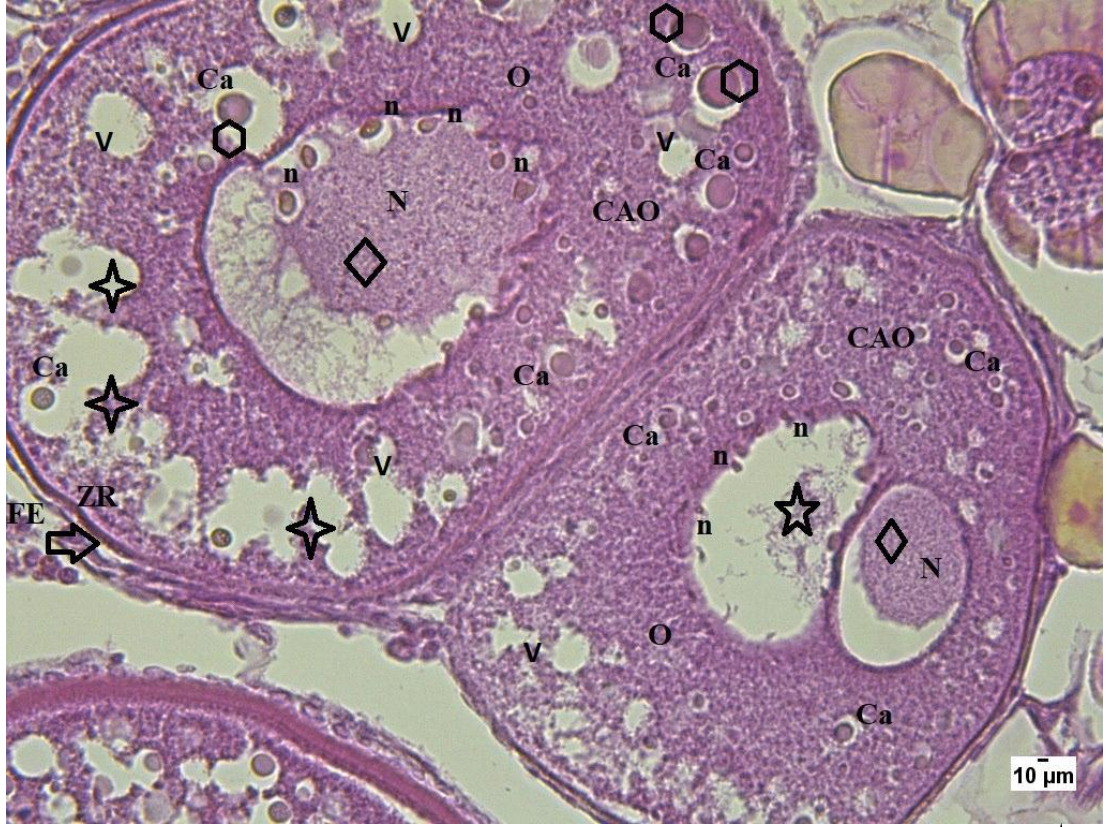
Şekil 4.3. Kontrol grubu ovaryum dokusunun 5 µm kalınlığındaki kesiti; PO: Primer oosit, CAO: Kortikal alveolar oosit, VO: Vitellojenik oosit, OO: Olgun oosit, Ca: Kortikal alveol, N: Çekirdek, n: Çekirdekçik, O: Ooplazma, ZR: Zona radiata, FE: Foliküler epitel, Bd: Bağ doku. Masson boyama X10

4.1.2. 0,1 mg/L Endothall uygulanmış grup

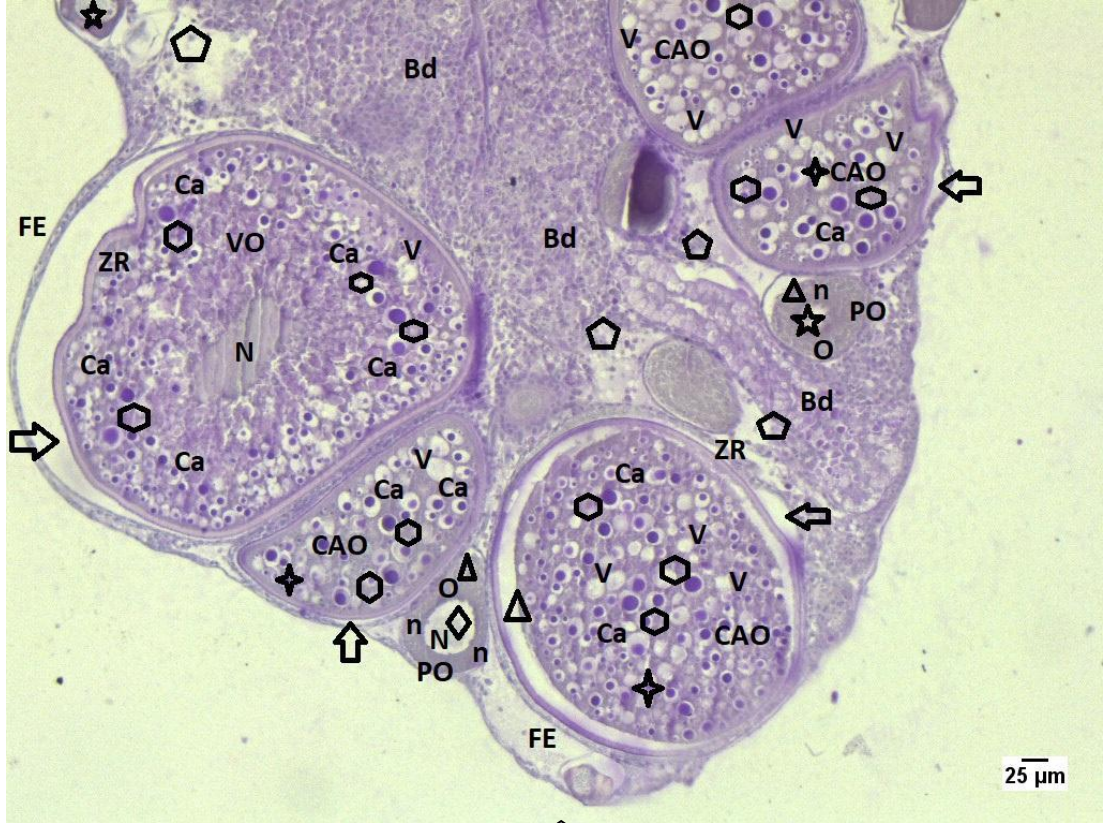0,1 mg/L Endothal uygulaması yapılmış olan grup ışık mikroskobu altında incelenmiştir. Kontrol grubu ile kıyaslandığında elde edilen sonuçlara göre zona radiata ve foliküler epitel arası açılmalara (Şekil 4.4., Şekil 4.5., Şekil 4.6., Şekil 4.7., Şekil 4.8., Şekil 4.9.) sıkça rastlanmıştır ve oosit içinde kromatin materyalindeki yoğunlaşmalar (Şekil 4.4., Şekil 4.5., Şekil 4.6., Şekil 4.8.) görüntülenmiştir. Ayrıca çift çekirdek oluşması (Şekil 4.5.) ve zona radiatadaki dalgalanma (Şekil 4.6., Şekil 4.7., Şekil 4.9.) dikkat çekmiştir.



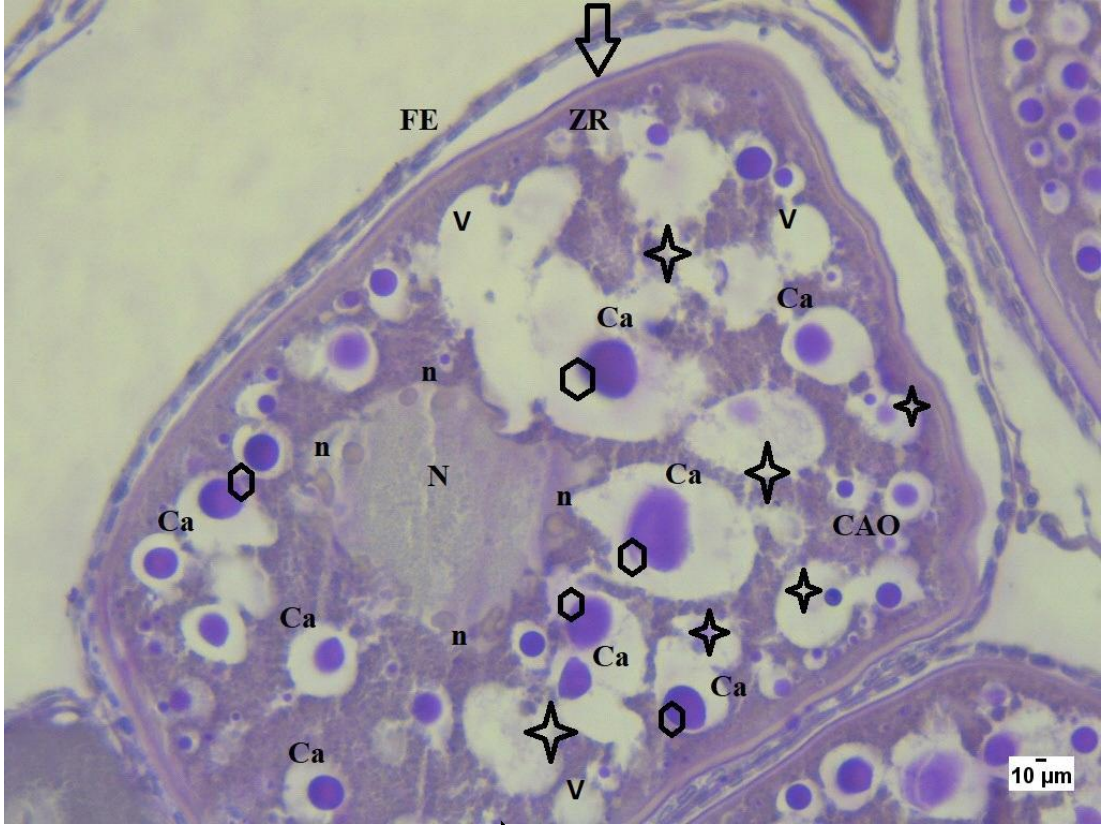
Şekil 4.4. 0,1 mg/L Endothall uygulanmış grup; \longleftrightarrow : Zona radiata ve foliküler epitel arası açılma, \triangle : Zona radiatada açılma, \diamond : Kromatin materyalinde yoğunlaşma, \star : Kortikal alveollerde bozulma, PO: Primer oosit, VO: Vitellojenik oosit, AO: Atretik oosit, Ca: Kortikal alveol, N: Çekirdek, n: Çekirdekçik, ZR: Zona radiata, FE: Foliküler epitel. H&E boyama X10



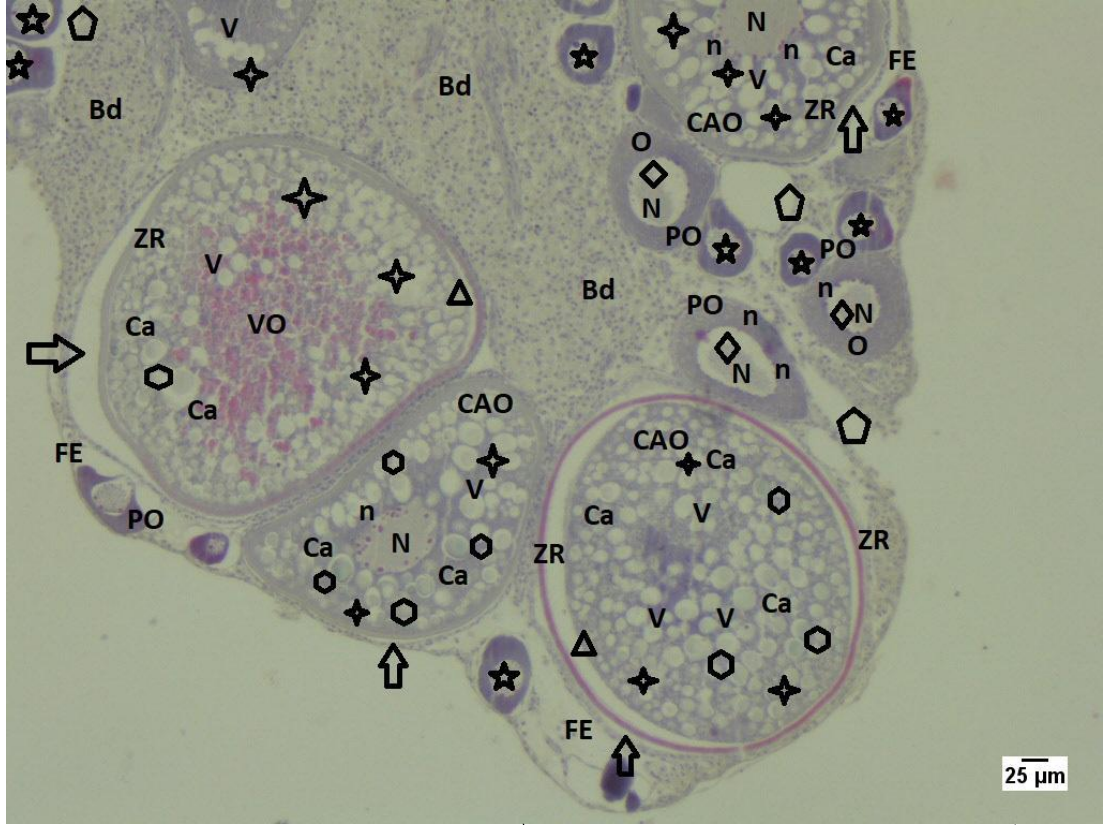
Şekil 4.5. 0,1 mg/L Endothal uygulaması yapılmış grup; \Rightarrow : Zona radiata ve foliküler epitel arası açılma, \star : Kortikal alveollerde bozulma, V: Ooplazmada vakuolizasyon, \diamond : Kromatin materyalinde yoğunlaşma, \star : Çift Çekirdek oluşumu, \hexagon : Kortikal alveollerde şişme, \star : Çekirdekte bozulmalar, CAO: Kortikal alveolar oosit, Ca: Kortikal alveol, N: Çekirdek, n: Çekirdekçik, O: Ooplazma, ZR: Zona radiata, FE: Foliküler epitel. H&E boyama. X40



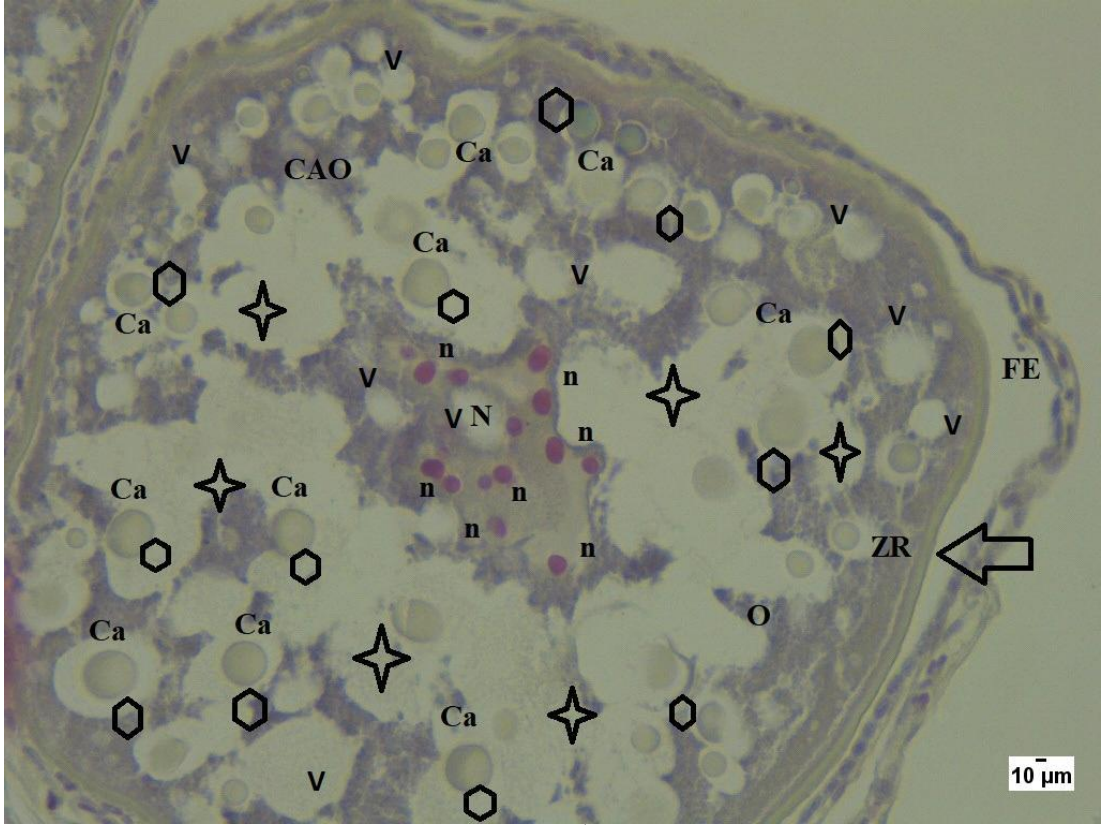
Şekil 4.6. 0,1 mg/L Endothal uygulaması yapılmış grup; \square : Bağ dokuda bozulma, V: Ooplazmada vakuolizasyon, \Rightarrow : Zona radiata ve foliküler epitel arası açılma, \triangle : Zona radiatada açılma, \star : Çekirdekte bozulma, \diamond : Kromatin materyalinde yoğunlaşma, \circ : Kortikal alveollerde şişme, Zona radiatada dalgalanma ve şekil bozukluğu, PO: Primer oosit, CAO: Kortikal alveolar oosit, VO: Vitellojenik oosit, N: Çekirdek, n: Çekirdekçik, ZR: Zona radiata, FE: Foliküler epitel, O: Ooplazma, Bd: Bağ doku. PAS boyama. X10



Şekil 4.7. 0,1 mg/L Endothall uygulanmış grup; \Rightarrow :Zona radiata ve foliküler epitel arası açılma,V: Ooplazmada vakuolizasyon, \square : Kortikal alveollerde şişme, \star : Kortikal alveollerde bozulma, Zona radiatada dalgalanma,CAO: Kortikal alveolar oosit, Ca: Kortikal alveol, N: Çekirdek, n: Çekirdekçik, ZR: Zona radiata, FE: Foliküler epitel. PAS boyama X40



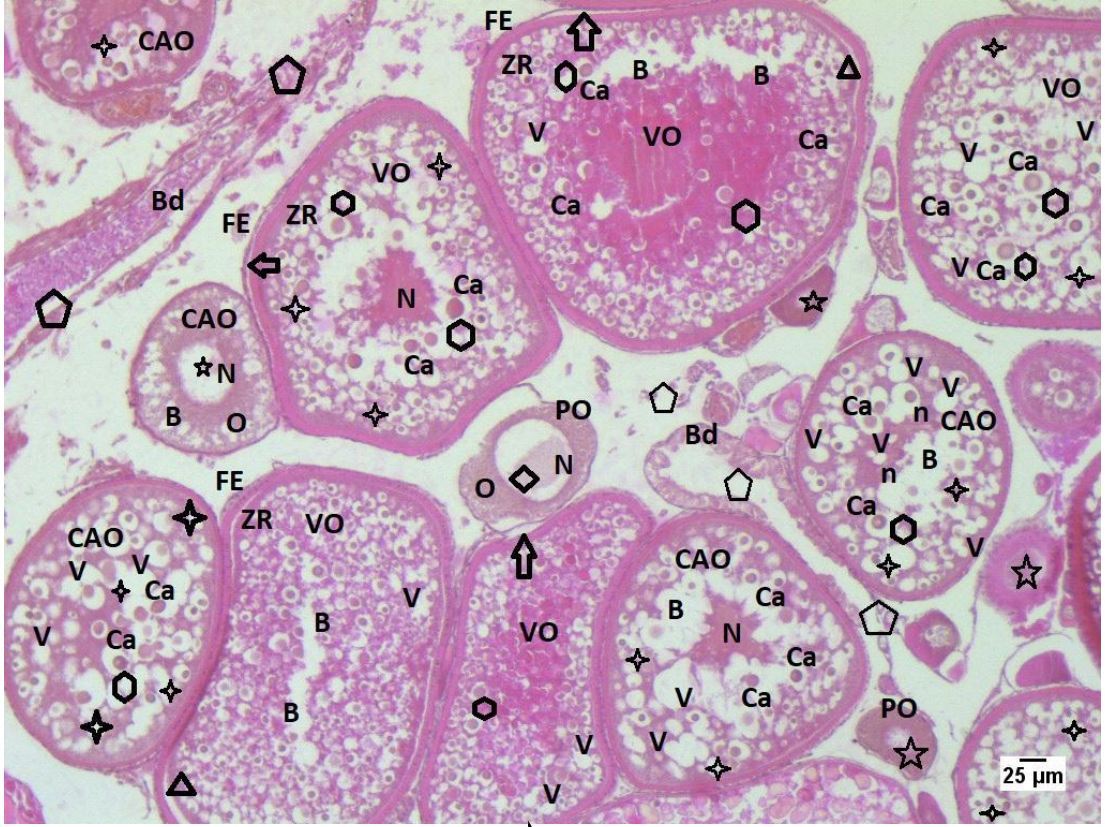
Şekil 4.8. 0,1 mg/L Endothall uygulanmış grup; ⇔ : Zona radiata ve foliküler epitel arası açılma, △ : Zona radiatada açılma, ◇ : Kromatin materyalinde yoğunlaşma, ☆ : Kortikal alveollerde bozulma, ○ : Kortikal alveollerde şişme, ☆ : Çekirdekte bozulma, ○ : Bağ dokuda bozulma, V: Ooplazmada vakuolizasyon, PO: Primer oosit, CAO: Kortikal alveolar oosit, VO: Vitellojenik oosit, Ca: Kortikal alveol, N: Çekirdek, n: Çekirdeçik, ZR: Zona radiata, FE: Foliküler epitel, O: Ooplazma. Masson boyama X10



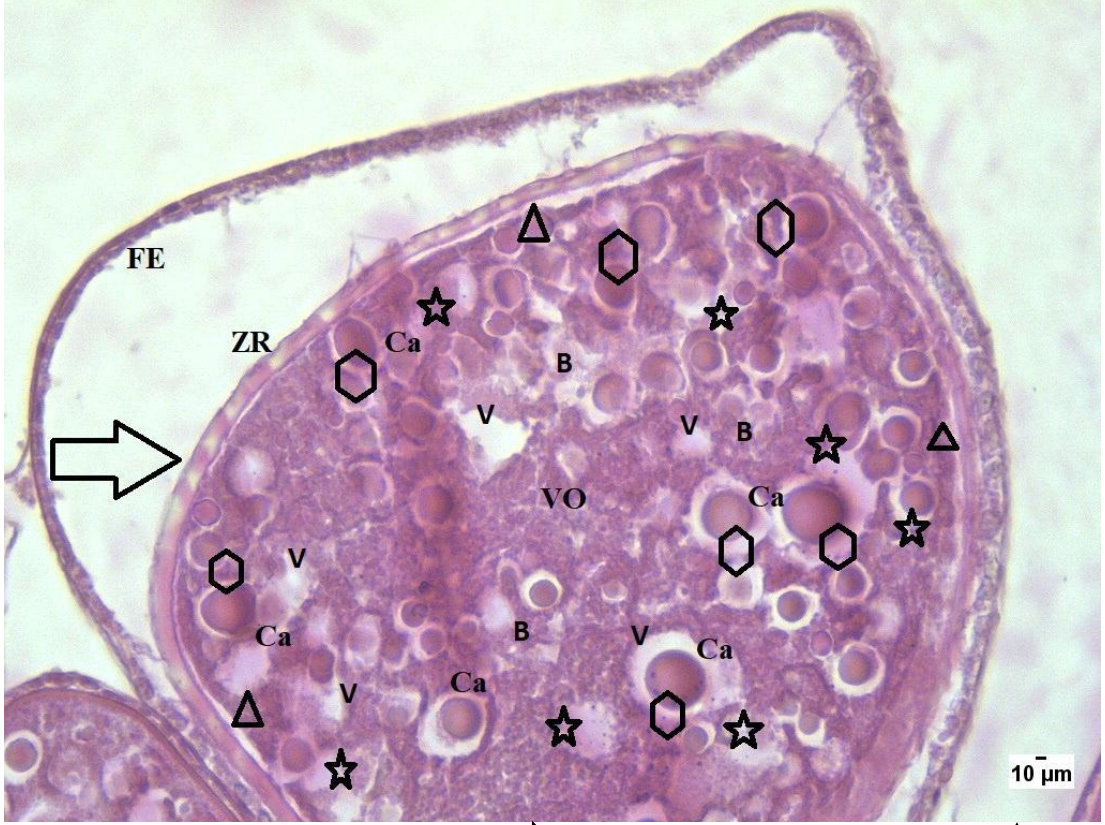
Şekil 4.9. 0,1 mg/L Endothal uygulaması yapılmış grup; \rightleftarrows : Zona radiata ve foliküler epitel arası açılma, \hexagon : Kortikal alveollerde şişme, \star : Kortikal alveollerde bozulma, V: Ooplazmada vakuolizasyon, Zona radiatada dalgalanma, Çekirdekte düzensizlik, CAO: Kortikal alveolar oosit, N: Çekirdek, n: Çekirdekçik, ZR: Zona radiata, FE: Foliküler epitel, O: Ooplazma. Masson boyama. X40

4.1.3. 0,5 mg/L Endothall uygulanmış grup

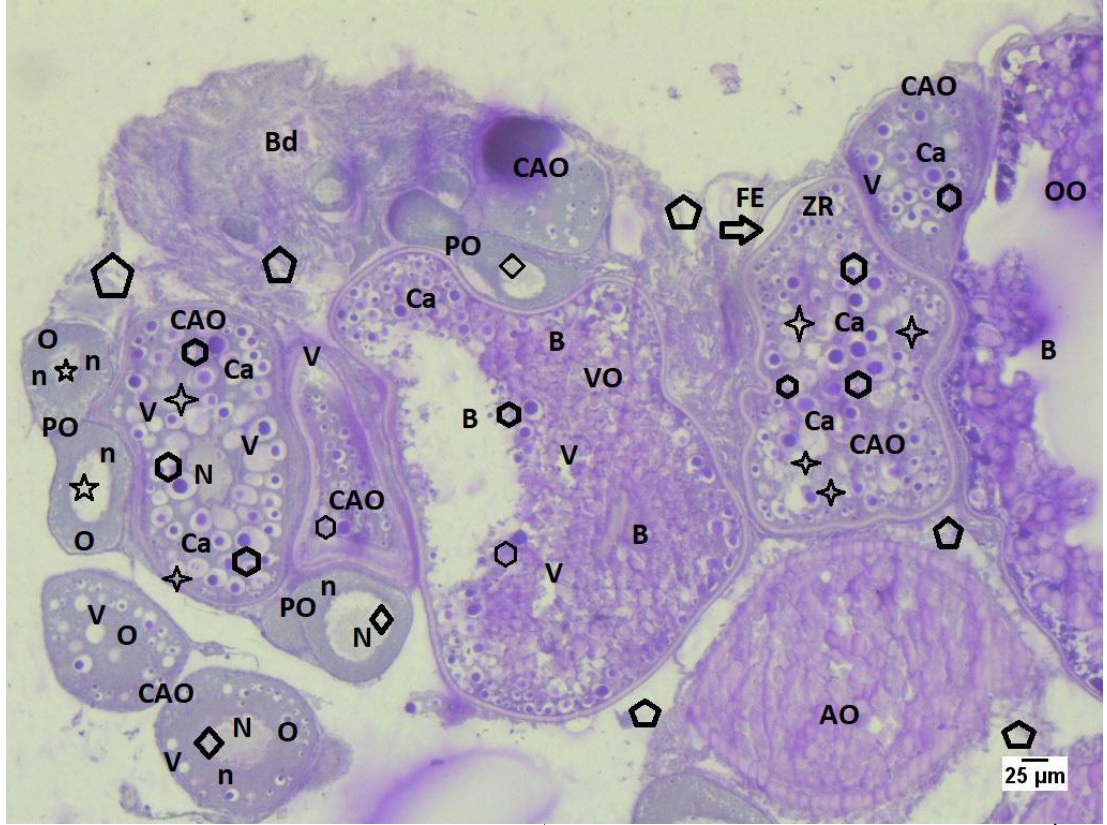
0,5 mg/L Endothall uygulaması yapılmış olan grup ışık mikroskobu altında incelenmiştir. Bu grupta özellikle ooplazmada meydana gelen vakuolizasyonlar (Şekil 4.10., Şekil 4.11., Şekil 4.12. Şekil 4.13., Şekil 4.14.) ve bozulmalar (Şekil 4.10., Şekil 4.11., Şekil 4.12. Şekil 4.13., Şekil 4.15.) dikkat çekerken bağ dokuda da gözlenen belirgin bozulmalar (Şekil 4.10., Şekil 4.12. Şekil 4.13., Şekil 4.14.) gösterilmiştir. 0,1 mg/L Endothal uygulaması yapılmış olan grup ile kıyaslandığında bu doz grubunda da zona radiata ve foliküler epitel arası açılmaların devam ettiği (Şekil 4.10., Şekil 4.11., Şekil 4.12., Şekil 4.13., Şekil 4.14., Şekil 4.15), ooplazmada vakuolizasyon ve bozulmanın olduğu görülmüştür. Ayrıca bağ dokusunda meydana gelen bozulmaların ilerlediği bunu sonucunda bağ dokusunda azalmanın meydana geldiği gözlenmiştir (Şekil 4.10., Şekil 4.12., Şekil 4.13., Şekil 4.14.). Özellikle döllenmeye hazır oosit olan olgun oositlerde meydana gelen bozulmalar dikkat çekmiştir (Şekil 4. 12., Şekil 4.13.).



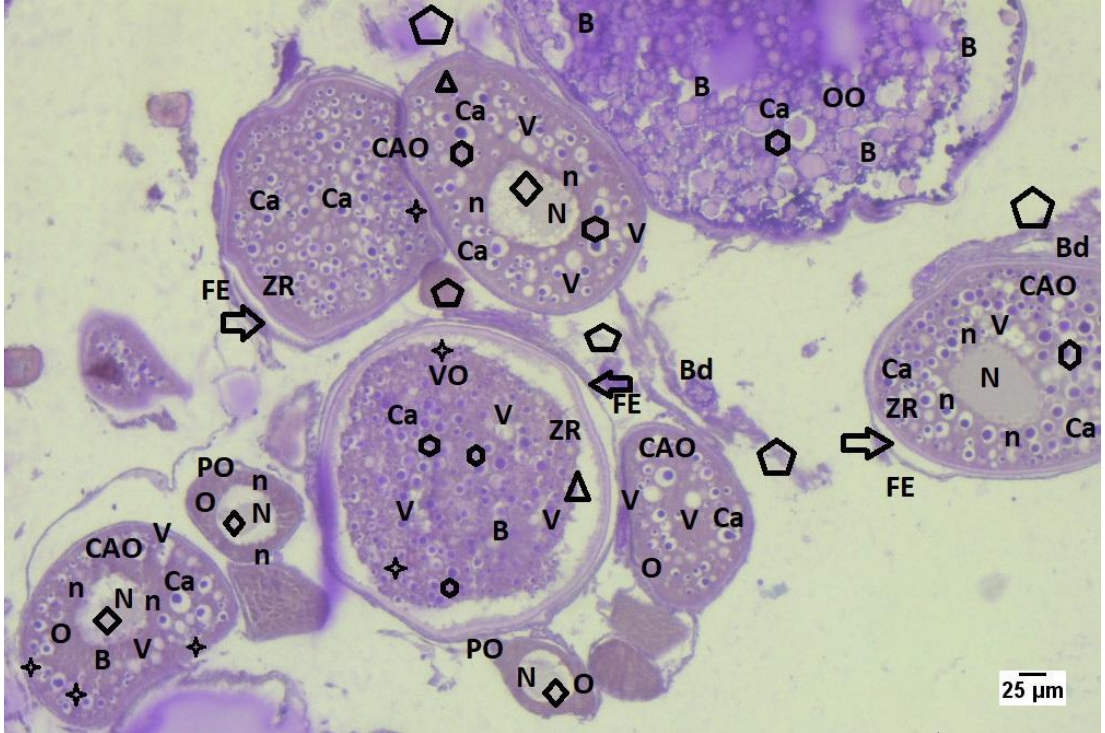
Şekil 4.10. 0,5 mg/L Endothall uygulanmış grup; \rightleftarrows : Zona radiata ve foliküler epitel arası açılma, \triangle : Zona radiatada açılma, \diamond : Kromatin materyalinde yoğunlaşma, \star : Kortikal alveollerde bozulma, \hexagon : Kortikal alveollerde şişme, \star : Çekirdekte bozulma, \pentagon : Bağ dokuda ileri bozulma, B: Ooplazmada bozulma, PO: Primer oosit, CAO: Kortikal alveolar oosit, VO: Vitellojenik oosit, Ca: Kortikal alveol, N: Çekirdek, n: Çekirdekçik, ZR: Zona radiata, FE: Foliküler epitel, Bd: Bağ doku. H&E boyama X10



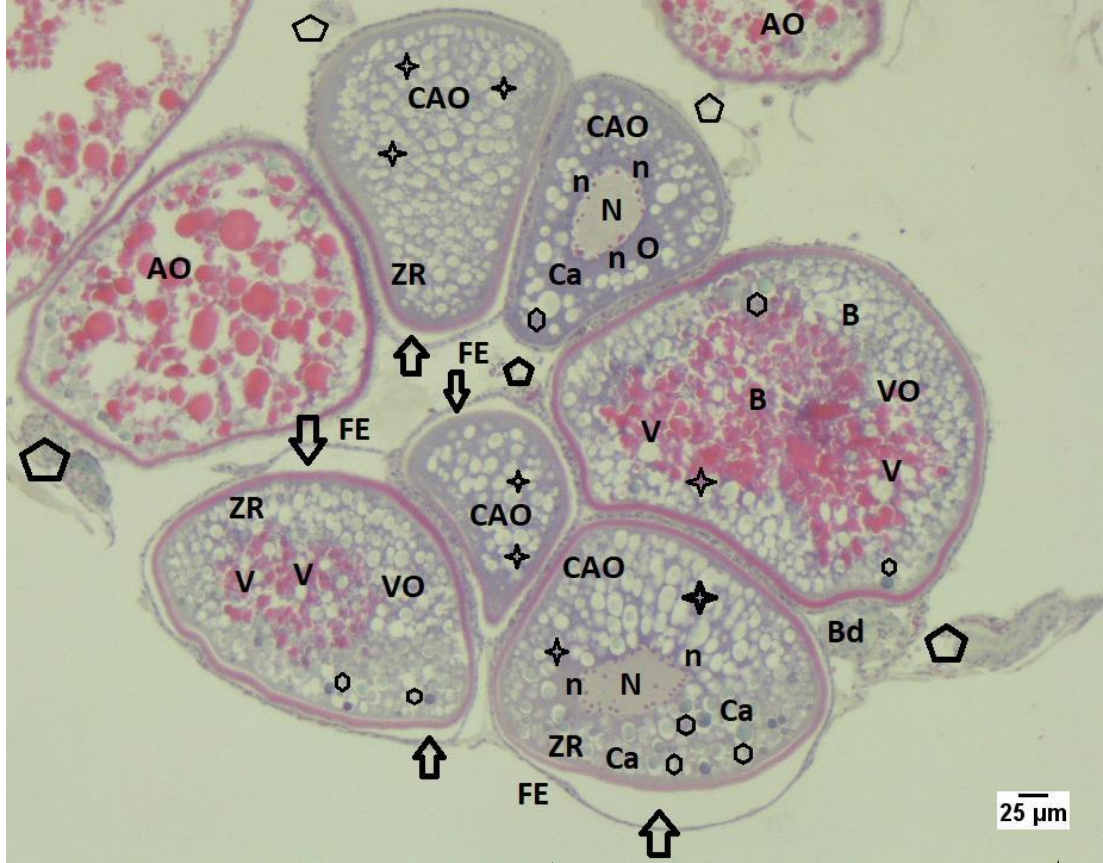Şekil 4.11. 0,5 mg/L Endothall uygulanmış grup; \Rightarrow : Zona radiata ve foliküler epitel arası açılma, \triangle : Zona radiatada açılma, V: Ooplazmada vakuolizasyon, \star : Kortikal alveollerde bozulma, \hexagon : Kortikal alveollerde şişme, B: Ooplazmada bozulma, VO: Vitellojenik oosit, Ca: Kortikal alveol ZR: Zona radiata, FE: Foliküler epitel. H&E boyama X40



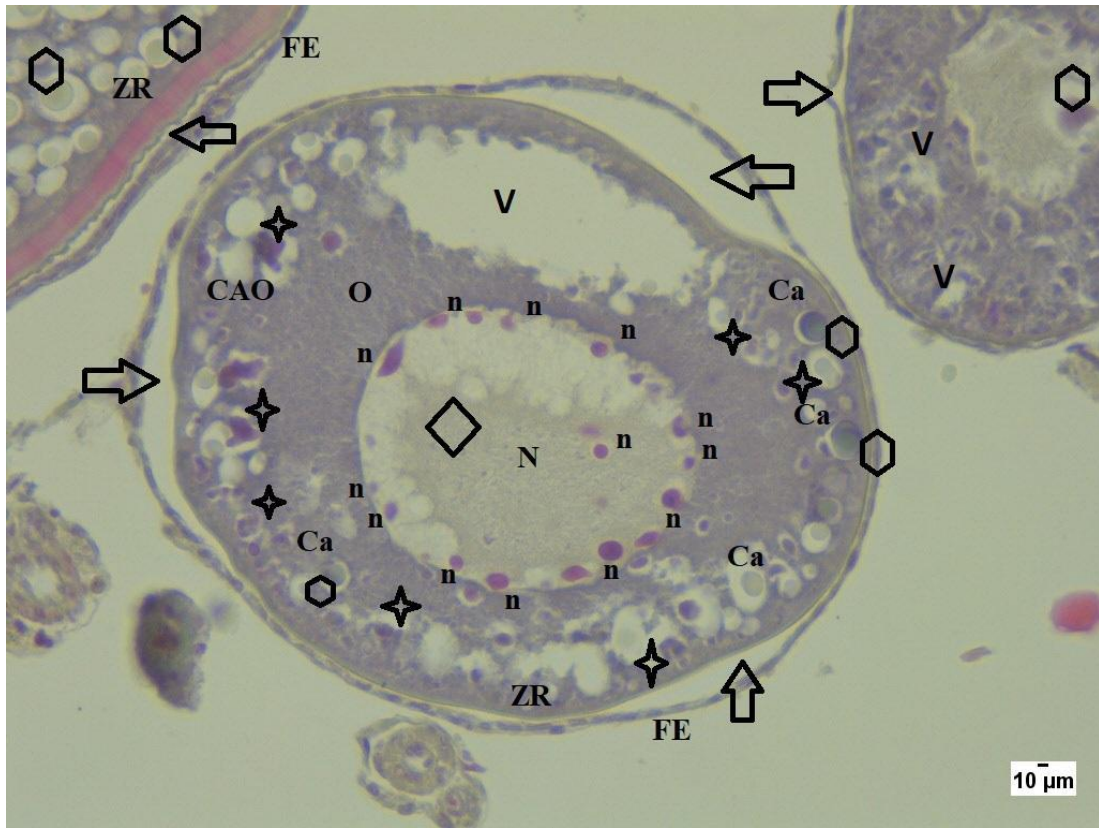
Şekil 4.12. 0,5 mg/L Endothall uygulanmış grup; \Rightarrow : Zona radiata ve foliküler epitel arası açılma, \diamond : Kromatin materyalinde yoğunlaşma, \star : Kortikal alveollerde bozulma, \hexagon : Kortikal alveollerde şişme, \star : Çekirdekte bozulma, \pentagon : Bağ dokuda bozulma, Zona radiatada dalgalanma, V: Ooplazmada vakuolizasyon, B: Ooplazmada ileri derece bozulma, PO: Primer oosit, CAO: Kortikal alveolar oosit, VO: Vitellojenik oosit, OO: Olgun oosit, AO: Atretik oosit, Ca: Kortikal alveol, N: Çekirdek, n: Çekirdekçik, ZR: Zona radiata, FE: Foliküler epitel, O: Ooplazma, Bd: Bağ dokusu. PAS boyama X10



Şekil 4.13. 0,5 mg/L Endothall uygulanmış grup; \diamond : Kromatin materyalinde yoğunlaşma, \triangle : Zona radiata arası açılma, \pentagon : Bağ dokuda bozulma, \star : Kortikal alveollerde bozulma, \rightleftarrows : Zona radiata ve foliküler epitel arası açılma, \hexagon : Kortikal alveollerde şişme, V: Ooplazmada vakuolizasyon, Zona radiatada dalgalanma, B: Ooplazmada bozulma, PO: Primer oosit, CAO: Kortikal alveolar oosit, VO: Vitellojenik oosit, OO: Olgun oosit, Ca: Kortikal alveol, Bd: Bağ doku, N: Çekirdek, n: Çekirdekçik, ZR: Zona radiata, FE: Foliküler epitel, O: Ooplazma. PAS boyama X10



Şekil 4.14. 0,5 mg/L Endothall uygulanmış grup; \Rightarrow : Zona radiata ve foliküler epitel arası açılma, \star : Kortikal alveollerde bozulma, \circ : Kortikal alveollerde şişme, \star : Çekirdekte bozulma, \circ : Bağ dokuda bozulma, V: Ooplazmada vakuolizasyon, B: Ooplazmada bozulma, CAO: Kortikal alveolar oosit, VO: Vitellojenik oosit, AO: Atretik oosit, Ca: Kortikal alveol, N: Çekirdek, n: Çekirdekçik, ZR: Zona radiata, FE: Foliküler epitel, O: Ooplazma, Bd: Bağ dokusu. Masson boyama X10

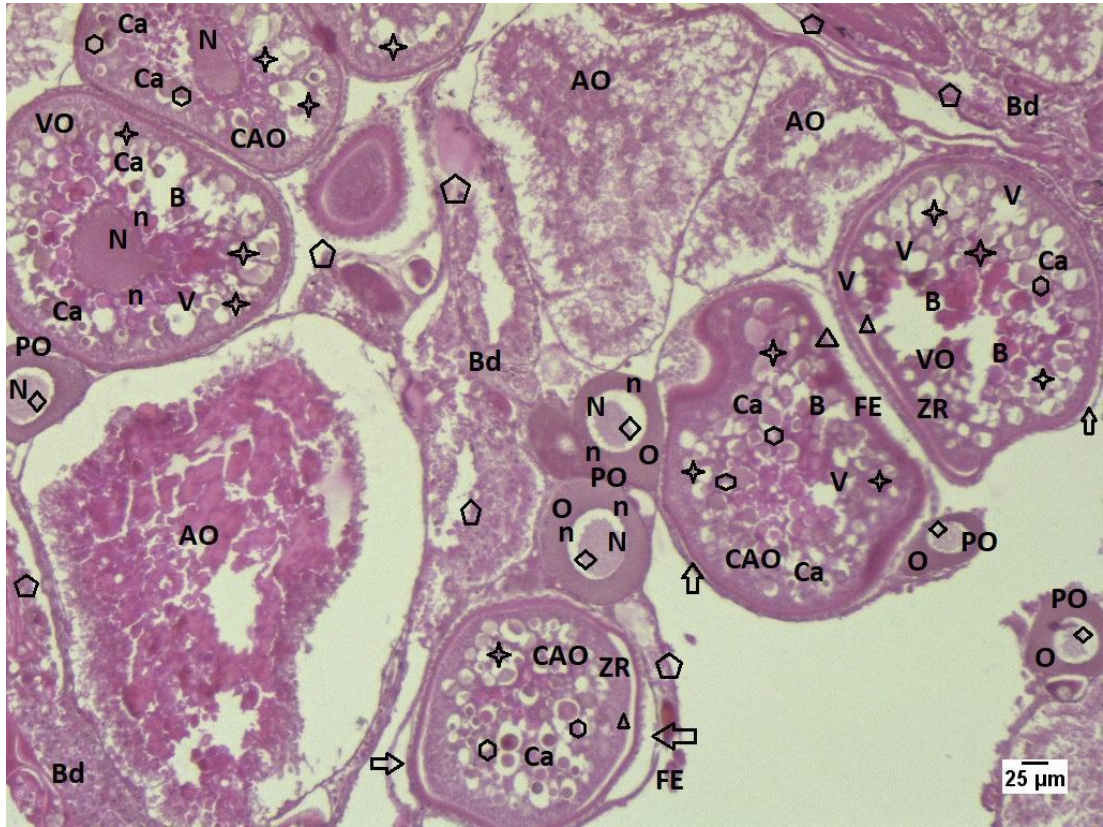


Şekil 4.15. 0,5 mg/L Endothall uygulanmış grup; \Rightarrow : Zona radiata ve foliküler epitel arası açılma, \diamond : Kromatin materyalinde yoğunlaşma, \star : Kortikal alveollerde bozulma, \hexagon : Kortikal alveollerde şişme, V: Ooplazmada vakuolizasyon, CAO: Kortikal alveolar oosit, Ca: Kortikal alveol, N: Çekirdek, n: Çekirdekçik, ZR: Zona radiata, FE: Foliküler epitel, O: Ooplazma. Masson boyama X40

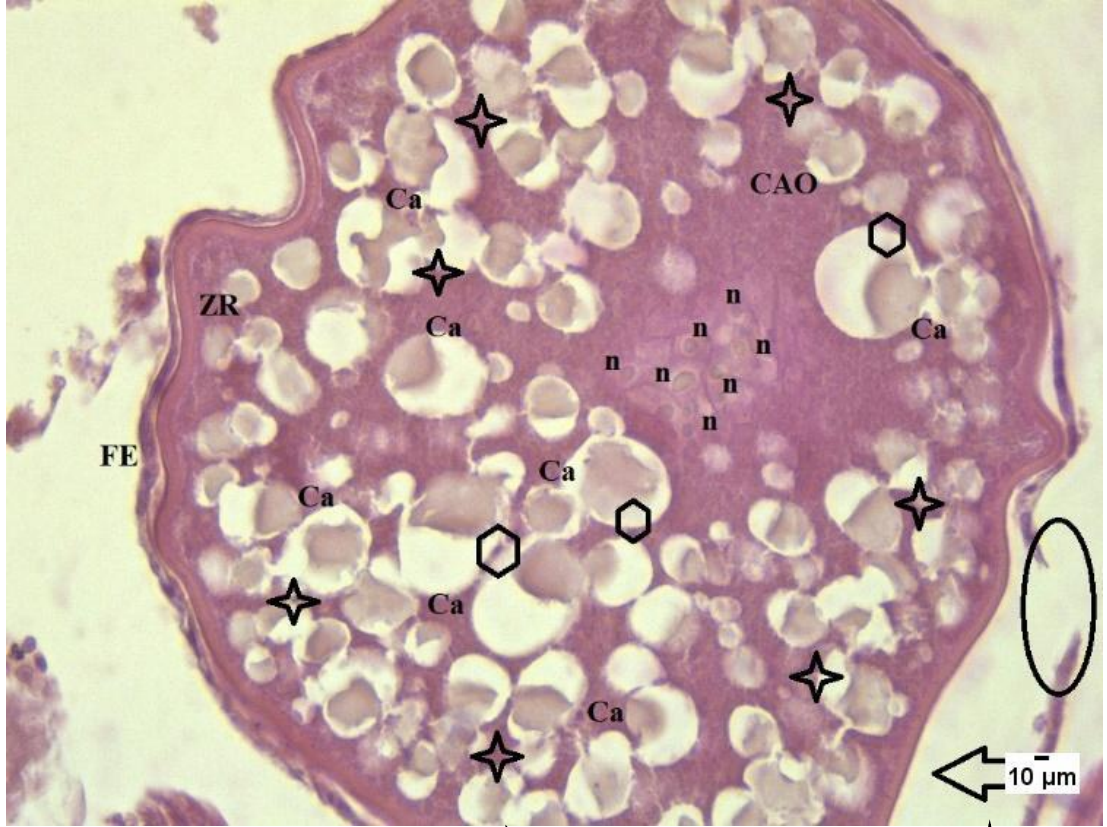4.1.4. 1 mg/L Endothall uygulanmış grup

1 mg/L Endothall uygulaması yapılmış olan grup ışık mikroskobu altında incelenmiştir. Son olarak incelenen bu grupta elde edilen sonuçlar arasında zona radiatada dalgalanmalar (Şekil 4.17.) ve oosit şekil bozuklukları (Şekil 4.16., Şekil 4.18., Şekil 4.20.) gösterilmiştir. Foliküler epitelde kopma (Şekil 4.17.), kromatin materyalinde yoğunlaşma (Şekil 4.16., Şekil 4.18., Şekil 4.19., Şekil 4.20.), zona radiatada açılmalar (Şekil 4.16., Şekil 4.18., Şekil 4.21.) gözlenmiştir. Ayrıca ooplazmada meydana gelen bozulmalar (Şekil 4.16. Şekil 4.18) daha bir belirgin hal almaya başlamıştır. Özellikle kortikal alveollerin şişmesi (Şekil 4.16., Şekil 4.17., Şekil 4.18., Şekil 4.19., Şekil 4.20., Şekil 4.21.) ve bozulmasıyla (Şekil 4.16., Şekil 4.17., Şekil 4.20., Şekil 4.21.) meydana gelen anomaliler gösterilmiştir. Gelişen oositlerde ooplazma içinde vakuolizasyon meydana geldiği gözlenmiştir (Şekil 4.16., Şekil 4.18., Şekil 4.20). Gelişen oositlerden özellikle primer oosit sayısında azalma

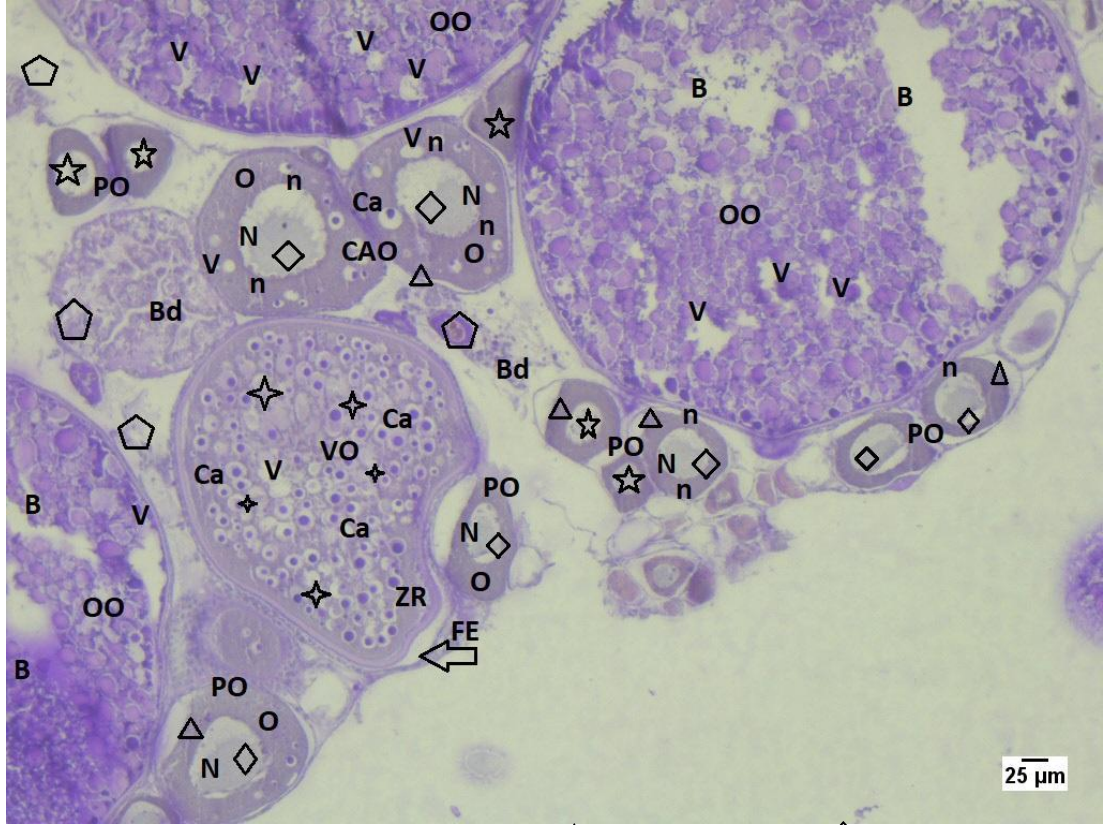
ve var olan primer oositlerde yapısal deformasyon göze çarpmıştır. 0,1 mg/L ve 0,5 mg/L uygulanmış gruplarla karşılaştırıldığında bağ dokuda meydana gelen ileri derece bozulmalar gözlenmiş, özellikle 0,1 mg/L uygulanmış grup ile bağ doku karşılaştırıldığında doz artışıyla birlikte meydana gelen deformasyon dikkat çekici bir boyuta ulaşmıştır (Şekil 4.16., Şekil 4.18., Şekil 4.20.). Ayrıca diğer iki deney grubuna oranla atretik oosit sayısında artış olduğu gözlenmiştir (Şekil 4.16.).



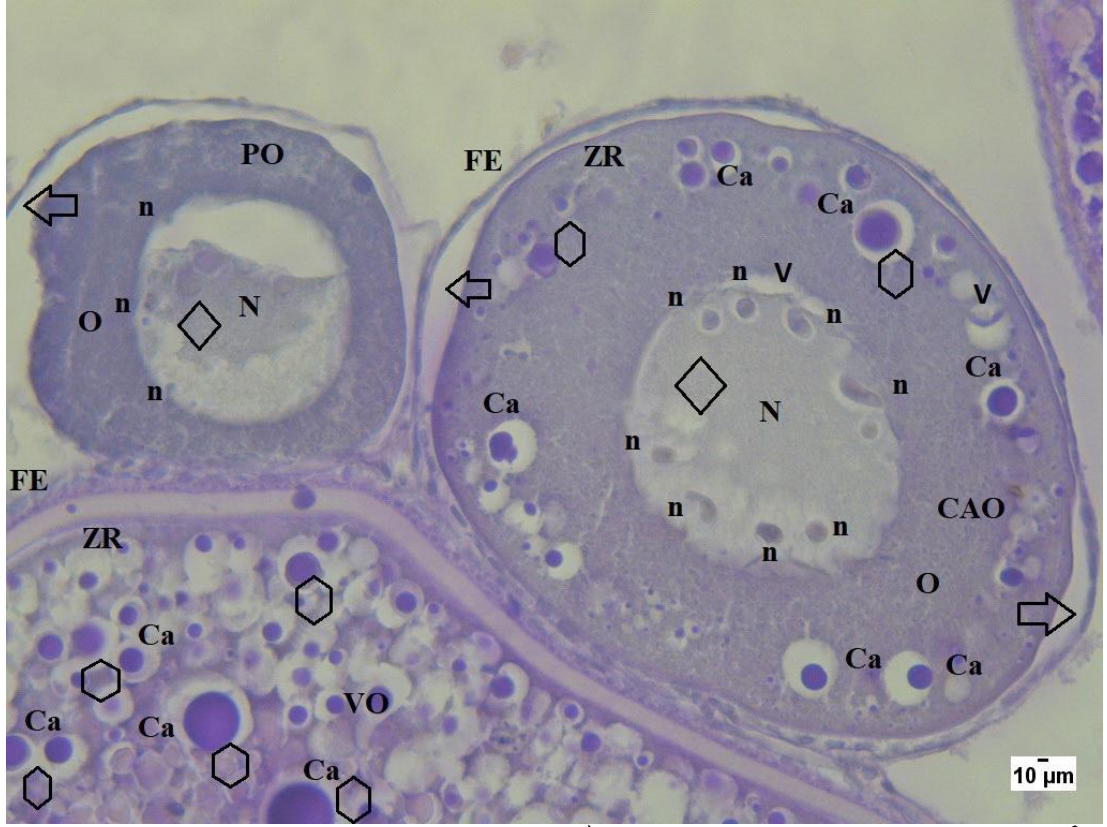Şekil 4.16. 1 mg/L Endothall uygulanmış grup; \Rightarrow : Zona radiata ve foliküler epitel arası açılma, \triangle : Zona radiatada açılma, \diamond : Kromatin materyalinde yoğunlaşma, \star : Kortikal alveollerde bozulma, \circ : Kortikal alveollerde şişme, \square : Bağ dokuda bozulma, V: Ooplazmada vakuolizasyon, B: Ooplazmada bozulma, Oositlerde şekil bozukluğu, PO: Primer oosit, CAO: Kortikal alveolar oosit, VO: Vitellojenik oosit, AO: Atretik oosit, Ca: Kortikal alveol, N: Çekirdek, n: Çekirdekçik, ZR: Zona radiata, FE: Foliküler epitel, O: Ooplazma, Bd: Bşğ doku. H&E boyama X10



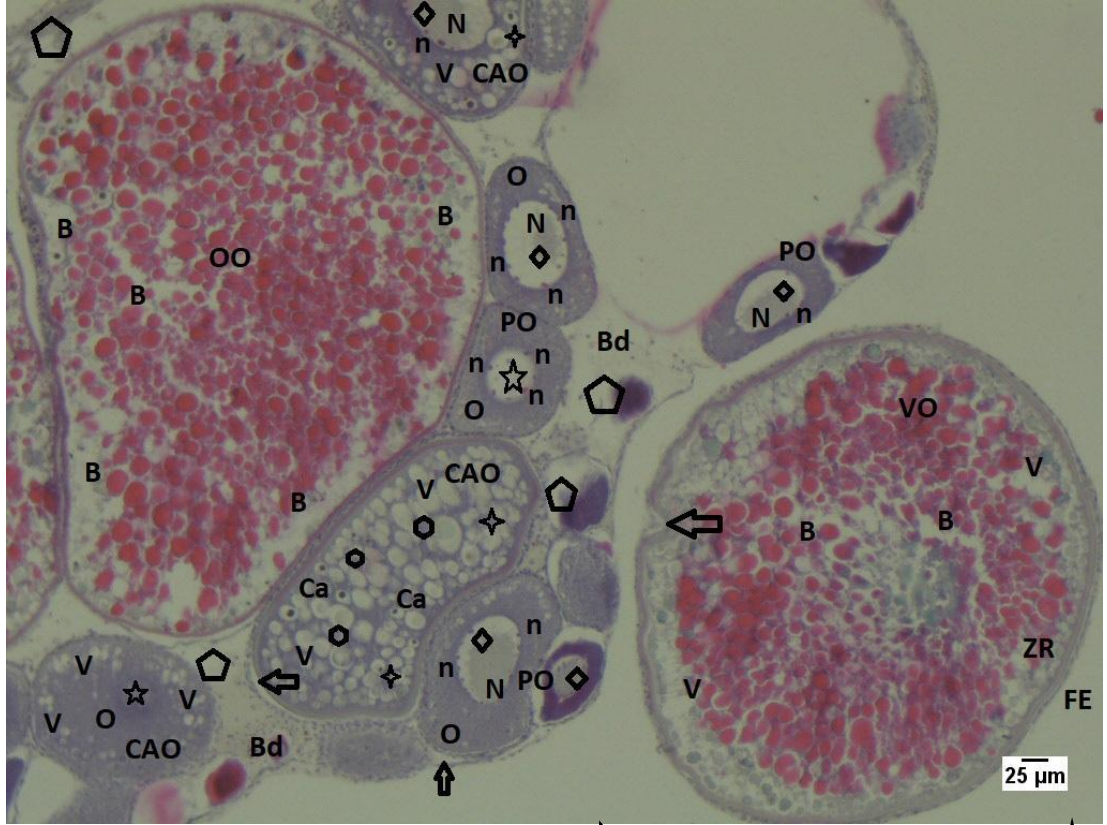
Şekil 4.17. 1 mg/L Endothall uygulaması grup; \longleftrightarrow : Zona radiata ve foliküler epitel arası açılma, \star : Kortikal alveollerde bozulma, \hexagon : Kortikal alveollerde şişme, Çekirdeklerde düzensizlik, \circ : Foliküler epitelde kopma, Zona radiatada dalgalanma, CAO: Kortikal alveolar oosit, Ca: Kortikal alveol, n: Çekirdekçik, ZR: Zona radiata, FE: Foliküler epitel. H&E: boyama X40



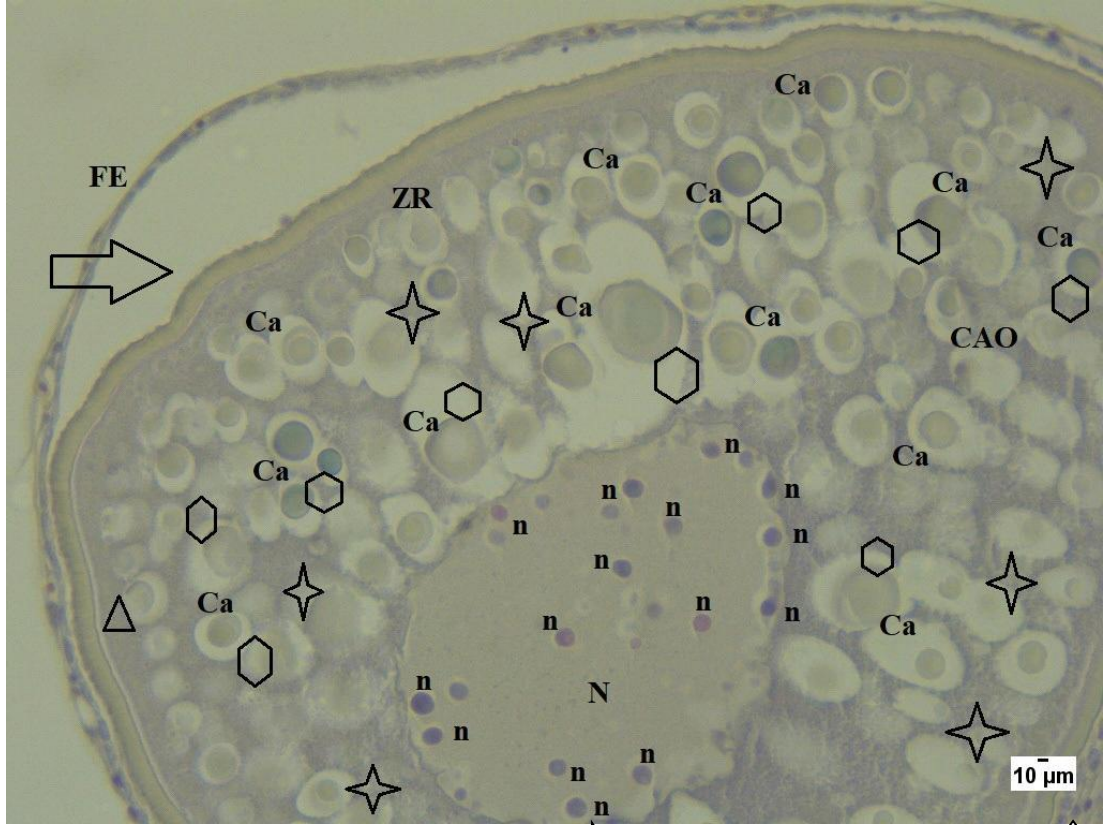Şekil 4.18. 1 mg/L Endothall uygulaması yaılmış grup; \triangle : Zona radiatada açılma, \diamond : Kromatin materyalinde yoğunlaşma, \star : Kortikal elveollerde bozulma, \square : Zona radiata ve foliküler epitel arası açılma, B: Ooplazmada bozulma, \circ : Bağ dokuda bozulma, \star : Çekirdekte bozulma, Oosit şekil bozukluğu, V: Ooplazmada vakuolizasyon, PO: Primer oosit, CAO: Kortikal alveolar oosit, VO: Vitellojenik oosit, OO: Olgun oosit, Ca: Kortikal elveol, N: Çekirdek, n: Çekirdeçik, ZR: Zona radiata, FE: Foliküler epitel, O: Ooplazma, Bd: Bağ doku. PAS boyama X10



Şekil 4.19. 1 mg/L Endothall uygulaması yapılmış grup; \Rightarrow : Zona radiata ve foliküler epitel arası açılma, \diamond : Kortikal alveollerde şişme, \diamond : Kromatin materyalinde yoğunlaşma, Çekirdeklere düzensizlik ve bozulma, V: Ooplazmada vakuolizasyon, PO:Primer oosit, CAO: Kortikal alveolar oosit, VO: Vitellojenik oosit, Ca: Kortikal alveol, N: Çekirdek, n: Çekirdekçik, ZR: Zona radiata, FE: Foliküler epitel, O: Ooplazma. PAS boyama X40



Şekil 4.20. 1mg/L Endothall uygulaması yapılmış grup; \Rightarrow : Zona radiata vefoliküler epitel arası açılma, \star : Kortikal alveollerde bozulma, \square : Kortikal alveollerde şişme, \diamond : Bağ dokuda bozulma, \circ : Kromatin materyalinde yoğunlaşma, \star : Çekirdekte bozulma, Oositlerde şekil bozuklukları, V: Ooplazmada vakuolizasyon, B: Ooplazmada bozulma, PO: Primer oosit, CAO: Kortikal alveolar oosit, VO: Vitellojenik oosit, OO Olgun oosit, Ca: Kortikal alveol, N: Çekirdek, n: Çekirdeçik, ZR: Zona radiata, FE: Foliküler epitel, O: Ooplazma, Bd: Bağ doku. Masson boyama X10



Şekil 4.21. 1 mg/L Endothal uygulaması yapılmış grup; ◻ : Zona radiata ve foliküler epitel arası açılma, △ : Zona radiatada açılma, ◻ : Kortikal alveollerde şişme, ☆ : Kortikal alveollerde bozulma, Çekirdekçiklerde düzensizlik, CAO: Kortikal alveolar oosit, Ca: Kortikal alveol, N: Çekirdek, n: Çekirdekçik, ZR: Zona radiata, FE: Foliküler epitel, O: Ooplazma. Masson boyama X40

Genel olarak tüm gruplar kontrol grubuyla karşılaştırıldığında hem oositlerin yapısında hem de bağ doku yapısında çeşitli bozulmalar gösterildi. Oositlerin yapısında özellikle zona radiata ve foliküler epitel arası açılmalar belirgin bir şekilde gözlemlendi. Ayrıca bağ dokuda meydana gelen bozulmalarla bağ dokusunun kontrol grubuna göre azalma gösterdiği ve uygulanan doz artışına paralel olarak, oositlerde gözlenen histolojik değişimlerin de arttığı tespit edildi. Oositlerde de şekil bozuklukları ve ooplazma içerisinde deformasyonlar görülmüş, özellikle olgun oositlerin atretik oosite kaymaya başladıkları gözlemlendi. Hatta bazı primer oositlerin bile gelişim göstermeden atretik oosit haline geldikleri belirlendi. Doz artışıyla birlikte atretik oosit artışı dikkat çekmiş ve bu sonuçlar göz önüne alındığında endothalin zebra balıklarında oogeneze ket vurduğu düşünüldü.

TARTIŞMA VE SONUÇ

Yabani otları yok etmek ve kontrol altında tutmak için sıklıkla kullanılan herbisitlerin önemi gün geçtikçe artmaktadır. Ancak bazı herbisitler, toprak yüzeyindeki akıntılarla, direk toprağa enjekte edilmeleriyle, yağmur veya karla yıkanarak yer altı sularına ulaşabilir. Diğer taraftan geniş bir alanda bıraktıkları kalıntılarla su, toprak, hava ve besin kirlenmesine neden olarak, ekolojik sistemin dengesini bozmaktadırlar. Endothal nispeten suda çözünür özelliği ve yer altı sularına karışmasıyla su kütlelerini kontamine etmektedir.

Bu çalışmada Endothal'in zebra balığı ovaryum dokusu üzerindeki histopatolojik etkileri incelendi. Laboratuvar ortamında dişi zebra balıklarına 0,1 mg/L, 0,5 mg/L ve 1 mg/L dozlarında Endothall uygulandı. Endothal 120 saat boyunca (5 gün) uygulandı ve bu süre sonunda diseksiyon işlemi gerçekleştirilerek ovaryum dokuları elde edildi. Elde edilen dokular standart histolojik prosedürlerden geçirilerek Hematoksilen-Eozin boyama, PAS boyama ve Masson Trikrom boyama yöntemi ile boyandı ve ışık mikroskopunda incelendi. Çalışma sonucunda oosit yapılarında belirgin bozulmalar ve bağ dokusunda da meydana gelen bozulmalarla birlikte kontrol grubuna göre belirgin bir azalma meydana geldiği gösterildi.

Lepomis macrochirus 2 ppm'lik Endothall içeren suya maruz kaldığında, herbisitinin %1'inden daha azına balığın maruz kaldığı, balıkta maksimum Endothall konsantrasyonunun (0.1-0.2 ppm), muameleden 12 saat sonra gözlemlendiği ve bundan sonra 96 saate kadar önemli ölçüde değişim gerçekleşmediği belirtilmiştir. İç organlar, kas, deri ve baş da radyoaktivite tespit etmiş ve tüm örnekleme zamanlarında, Endothall kalıntılarının konsantrasyonu iç organlarda en yüksek seviyede bulunmuştur. Maruziyetten 30 dakika sonra kanda küçük ancak tespit edilebilir bir miktar Endothall bulunmuş ve ayrıca herbisit sindirim kanalıyla beslendiğinde balık tarafından emildiği belirtilmiştir [44].

Endothall'ın, çeşitli sucul yabancı otlar ve balıklar (*Micropterus dolomieu*, *Lepomis cyanellus* ve *Gambusia affinis*) üzerinde yapılan çalışmada ölü balıklara rastlanmamış ancak kontroller incelendiğinde tanımlanmamış bir stresin olabileceği belirtilmiştir. Özellikle dişi balıkların erkeklere oranla daha duyarlı olduğu ve daha fazla etkilendiğini söylenmiştir [45].

Endothal'ın bir formülasyonu olan Hydrothol ile *Lepomis macrochirus* üzerinde çalışılmış ve sonuçlarına göre sıvı ve teknik formülasyonda olan hydrothol ile muamele edilen balıkların hepsi ölmüş ve bunun nedeni olarak herbistin toksisitesini ya da sucul bitki örtüsünün hızla ölmesiyle suyun oksijeninin tükenmesi şeklinde yorumlanmıştır [46].

Yapılan çalışmada Endothall'ın diğer protein fosfataz inhibitörleriyle aynı fenotiple sonuçlanıp sonuçlanmayacağı incelenmiştir. Zebra balığı embriyoları 20 somitli aşamada iken %0,5 DMSO içeren çeşitli dozlardaki (650µM, 750µM ve 950µM) Endothall çözeltisinden 3 mL'si doğrudan koryonu kaldırılmış vitellüs kesesi içine enjekte edilmiştir. Embriyolar, %1 agaroz ped bulunan plastik petrilerde 48-50 hpf'ye yükseltilmiştir. 2-5 mL, 5 mg/mL rodamin-dekstran enjeksiyonu ile mikroanjiyografi yapılmış ve floresan gözlenmiştir. Vasküler bozukluklar normal, düşük, orta veya yüksek olarak kategorize edilmiştir. Sonuç olarak Endothall'ın protein fosfataz inhibitörü olduğu ve zebra balığı embriyolarının Endothall ile maruziyet deneylerinde etkili dozun toksik doza yakın olduğunu belirtmişlerdir [47]. Bu bulgu başkaları tarafından farelerde yapılan Cantharidin çalışmaları ile desteklenmektedir [48, 49].

Ednothall'ın monoamin tuzu olan Hydrothol 191 ile yapılan bir çalışmada 0.3 ppm doza maruz kalmış *Lepomis macrochirus*'de 112 gün boyunca solungaç, karaciğer, testis ve kan örneklerinde çalışılmış ve çalışma sonucunda morfolojik ve sistemik doku değişiklikleri olduğu belirlenmiştir. Solungaçta meydana gelen hasar 14. gün sonunda eski haline dönmeye başlasada 56. güne kadar karaciğer hasarı belirgin bir şekilde gözlenmiştir. 0.3 ppm ve 0.03 ppm hydrothol ile muamele edilmiş balık testislerinde de üçüncü günde hipertrofik hücreler ortaya çıkmıştır [50]. Farklı bir

histolojik etki de lindae β -izomeri, β -heksacholorosiklohesana maruz kalan japon piriň balıęında [51] ve herbisit Hydtrolthol 191'e maruz kalan *Lepomis microlophus*'da [50] ortaya ıkarılmıřtır. Bu balıkların testis yapısında ovaryum folikülleri gözlenmiř ve interseksüalitenin uyarıldıęı tespit edilmiřtir. Yapılan bařka bir alıřmada *Lepomis microlophus*'un Hydrothol 191'e maruz bırakılması ile balıęın damarlarında küresel kırmızı-mor kütleler ortaya ıktıęı gözlenmiřtir [52]. Bizim alıřmamızda da 5 gün boyunca 0,1 mg/L, 0,5 mg/L ve 1mg/L Endothall'e maruz bırakılan zebra balıęı (*Danio rerio*) ovaryum dokularında belirgin hasarlar gözlenmiřtir.

TCDD'nin, yetiřkin diři zebra balıęı foliküllerinde, ön-vitelojenik ařamadan vitelojenik ařamaya geiři önledięi bulunmuř [53] ve ovaryum aęırlıęında düşüře ve ovaryum nekrozuna neden olduęu belirlenmiřtir [54]. Su kaynaklı maruziyet sonucu TCDD, zebra balıkları eriřkinlerinde hem erkek hem de diři bireylerin üreme kapasitesinin düşmesine neden olmuřtur [55]. TCDD ile yapılan bařka bir alıřmada belirtilen histopatolojik analizler 100 ppb TCDD'ye maruz bırakılan zebra balıkları ovaryumlarının olgunlařmamıř olduęunu ve oęunun olgunlařmamıř kortikal alveoler ve perinükleolar oositleri ierdięini, yani vitellojenik evreden önceki oositlerin bulunduęunu göstermiřtir [56]. Ayrıca TBBPA ile yapılan bařka bir alıřmada da 1.5 μ M TBBPA'ya maruz kalan diři zebra balıklarında primer oositlerde nispeten bir artıř olduęu gösterilmiřtir [57]. Bizim alıřmamızda bu alıřmaların aksine primer oosit sayısında azalma ve var olan primer oositlerde yapısal deformasyon göze arpmıřtır.

2,4 diklorofenoksiasetik asit ile yapılan bir alıřmada zebra balıkları 5 gün boyunca farklı dozlarda (0.1 ppm, 0.5 ppm ve 1 ppm) bu maddeye maruz bırakılmıř ve ardından diseksiyon iřlemi gerekleřtirilerek ovaryum yapısının histopatolojik incelemesi yapılmıřtır. Elde edilen bulgulara göre 0.1 ppm uygulanmıř doz grubundaki oostilerin vezikül yapılarında paralanma ve sitoplazmada düzensizlikler ve primer oosit sayısında azalma gözlendięi belirtilmiřtir. En belirgin olarak vitellojenik oostilerde karyoplazmanın yoęunlařması belirlenmiř ve bu yoęunlařma sonucu ooplazma ve karyoplazma arasında bořluklar gösterilmiřtir. Folüküler

epitelde de ileri derece hasarlar gösterilmiştir. 0.5 ppm uygulanmış doz grubunda ise atrezi ve aşırı hücrel nekrozlar görülmüş ve dejenere oosit sayısında da artış olduğu gösterilmiştir. Oosit membran yapılarında düzensizlikler ve katlanmalar belirlenmiştir. Bununla birlikte oosit şekil bozuklukları, yapısal bozukluklar ve atrezi oluşumunun kontrol grubundan daha yüksek olduğu gözlenmiş ayrıca karyoplazmda yoğunlaşmaların bu doz grubunda da olduğu belirtilmiştir. 1 ppm doz uygulanmış grup bulgularında ise oositlerde ciddi hasarların meydana geldiği, primer oosit ve kortikal alveolar oositlerde kromatin materyalinin kaybolduğu, vitellojenik oositlerde vitellin membran ve zona radiata arası açılmaların olduğu ve morfolojik deformasyonların meydana geldiği gösterilmiştir [58]. Bizim çalışmamızda da bu çalışma ile benzer histopatolojik etkiler belirlenmiş ve Endothall uygulaması sonucunda 2,4 diklorofenoksiasetik asit ile benzer histopatolojik etkilere neden olduğu gözlenmiştir.

Delthamethrin ile yapılan başka bir zebra balığı çalışmasında 0.5 µg/L ve 1 µg/L doz grupları oluşturulmuş ve 5 günlük maruziyetin sonucunda diseksiyon işlemi gerçekleştirilerek histopatolojik incelemeler yapılmıştır. 0.5 µg/L uygulanmış grupta histopatolojik değişiklikler minimum düzeyde olsa da olgun oositlerde sitoplazmada düzensizlikler ve vezikül yapısında parçalanmalar gösterilmiştir. Kortikal alveollerde şişme ve sayısında azalma ayrıca kromatin materyalinde düzensizliklerde belirtilmiştir. 1 µg/L doz uygulaması yapılmış grupta kortikal alveollerde parçalanma ve bozulmalar, kromatin materyalinde bozulmalar, zona radiata ve vitellin membran arası açılmalar gösterilmiş ve atretik oosit sayısındaki artış, oosit morfolojisindeki bozulmalar ve bağ dokusundaki artış sebebiyle bu maddenin üreme kapasitesini düşürdüğü belirtilmiştir [59]. Bizim çalışmamızda da artan atretik oosit sayısı, olgun oositlerde ve bağ dokuda meydana gelen bozulmalar Endothall' in dışı zebra balıklarının üreme kapasitelerinin düşmesine neden olduğu gösterilmiştir.

Çevresel bir kirlenici olan Etofenproks ile yapılan bir çalışmada 0,8 µg/L ve 8 µg/L doz gruplarına 48 ve 96 saat maruz bırakılan zebra balıkları histopatolojik olarak incelenmiştir. Elde edilen bulgular sonucu ovaryum dokusundaki dejenerasyonlar ve ooforit (iltihabi) bulguların balıkların büyük çoğunluğunda görülen en önemli

bulgular olduđu belirtilmiřtir. 48 saat dűřűk doz grubunda bu bulgulara rastlanmazken 48 saat ve 96 saat yűksek doz gruplarında bu bulgulara rastlanıldıđı gűsterilmiřtir [60]. Bizim alıřmamızda da ovaryum yapısındaki bozulmalara benzer histopatolojik bulgular elde edilmiřtir.

Sonuç olarak elde edilen veriler baz alındıđında Endothall'in zebra balıđı ovaryum dokusu űzerinde olumsuz etkileri olduđu gűzlenmiřtir. Bu maddenin űzellikle sucul ekosisteme girmesi canlılarda oogeneze zarar verebileceđi ortaya ıkarılmıřtır. Bu nedenle Endothall'in maruziyetinden műmkűn olduđunca kaınılmalıdır. Endothall uygulamasının oosit yapısında deformasyonlara, kortikal alveol yapılarında ve oositlerin ooplazmalarında bozulmaya ve vakuolizasyonlara neden olduđu gűrűlműřtir. Ayrıca oosit zar yapılarında ayrılmalar ve oositlerde atretik oosit oluřumunu tetiklediđi ve dűllenmeye hazır oosit oluřumunu olumsuz etkilediđi gűrűlműřtir. Oosit ekirdeklerinde bu maddeden olumsuz etkilendiđi bozulmalar ve kromatin materyalindeki yođunlařmalarla tespit edilmiřtir. Ovaryum yapısındaki gűzlenen bu histopatolojik bozulmalar űremeyi olumsuz yűnde etkilemektedir. Endothall ile ilgili gűncel bir alıřma bulunmaması ve yapılan literatűr taramalarında da zebra balıđında Endothall'in ovaryum dokusu űzerine histopatolojik etkilerinin incelendiđi bir alıřmaya rastalanılmaması nedeniyle yapılan bu alıřmanın bundan sonra yapılacak alıřmalara űncű olacađı dűřűnűlmektedir.

KAYNAKLAR

- [1] Koç, N.D., Zebra balığının (*Branchydanio rerio*) primordial germ hücrelerinin göç sürecinde deltamethrin uygulamasının etkileri. Marmara Üniversitesi, Fen bilimleri Enstitüsü, Biyoloji Bölümü, Doktora tezi, 2008.
- [2] Akbulut, C., Bisfenol A'nın Zebra Balığı (*Danio rerio*) Primordial Germ Hücreleri Üzerine Olan Etkilerinin Histolojik ve Moleküler Yöntemlerle İncelenmesi. Sakarya Üniversitesi, Fen Edebiyat Fakültesi, Biyoloji Bölümü, Yüksek Lisans Tezi, 2012.
- [3] Çakıcı, Ö., Üçüncü, S., Oocyte Development in the Zebrafish, *Danio rerio* (Teleostei: Cyprinidae). Ege Journal of Fisheries and Aquatic Sciences, 24:137-141, 2007.
- [4] Lambert, J.G.D., The ovary of the guppy, *Poecilia reticulata*. Zeitschrift für Zellforschung und Mikroskopische Anatomie, 107.1: 54-67, 1970.
- [5] Selman, K., Wallace, R.A., Sarka, A., and Qi, X., Stages of oocyte development in the zebrafish, *Brachydanio rerio*. Journal of morphology, 218:2, 203-224, 1993.
- [6] Mizgirev, I. V., Revskoy, S., A new zebrafish model for experimental leukemia therapy. Cancer biology and therapy, 9:11, 895-902, 2010.
- [7] Kimmel, C.B., Ballard, W.W., Kimmel, S.R., Ullmann, B., Schilling, T.F., Stages of Embryonic Development of Zerafish. Developmental Dynamics, 203: 253-310, 1995.
- [8] Lele, Z., and Krone, P.H., The Zebrafish as a Model System in Developmental. Toxicological and Transgenic Research, Biotechnology Advances, 14.1: 57-72, 1996.
- [9] Ma, C., Parnig, C.L., Seng, W.L., Zhang, C., Willett, C., Mcrath, P., Zebrafish: An in Vivo Model for Drug Screening. Innov, Pharmaceut Tech., 38-45, 2003.
- [10] Şişman, T., Geyikoğlu, F., PCB 126'ya Maruz Kalmış Zebra Baliği (*Danio Rerio*) Larvalarındaki Sensorimotor Hasarlar. TÜBAV Bilim Dergisi, 3.1: 61-66, 2010.

- [11] Perry, S.F., Ekker, M., Farrel, A. P., and Brauner C.J., Zebrafish, Fish Physiology. Volume 29, 346- 347, 2010.
- [12] Güner, U., Toksikoloji. Trakya Üniversitesi, Fen Fakültesi, Biyoloji Bölümü, 2. Versiyon, 2014.
- [13] Öncüer C., Tarımsal Zararlılarla Savaş Yöntemleri ve İlaçları. İzmir, 1995.
- [14] Toros, S., ve ark., Tarımsal Savaş Yöntemi ve İlaçları. Ankara, 1999.
- [15] Tiryaki, O., Canhilal, R., ve Horuz, S., Tarım ilaçları kullanımı ve riskleri. Erciyes Üniversitesi Fen Bilimleri Enstitüsü Fen Bilimleri Dergisi, 26:2, 154-169, 2010.
- [16] Vural, N., Toksikoloji, Ankara Üniversitesi Eczacılık Fakültesi Yayınları, No: 73, Ankara, 2005.
- [17] Hiltibran, R.C., Effect of endothall on aquatic plants. Weeds, 11, 256, 1963.
- [18] Westerdahl, H. E., and Getsinger, K.D., Aquatic plant identification and herbicide use guide. Vol. 1: Aquatic herbicides and application equipment. Technical Report A-88-9, U.S. Army C. Engineer, Waterways Experiment Station, Vicksburg, MS. 146 pp, 1988.
- [19] Herbicide risk assessment for the aquatic plant management final supplemental environmental impact statement. Appendix D, Volume 2: Endothall, Washington State Department of Ecology, 2001.
- [20] Ashton, F.M., and Crafts, A.S., Mode of Action of Herbicides. Wiley Interscience Publications. pp. 414-416, 1981.
- [21] Haller, W.T., Sutton, D.L., Factors Affecting the uptake of endothall-14C by hydrilla. Weed Sci., 21, 446, 1973.
- [22] Reinert, K. H., and Rodgers, J. H., Validation trial of predictive fate models using an aquatic herbicide (endothall). Environ. Toxicol. and Chern. 5:449-461, 1986.
- [23] Van, T.K., and Conant, R.D., Chemical control of Hydrilla in flowing water: Herbicide uptake characteristics and concentration versus exposure. Technical Report A-88-2, US Army Engineer Waterways Experiment Station, Vicksburg, MS. 33 pp, 1988.

- [24] Snipes, C.E., In Chemical and Cultural Practices for Optimum Cotton Productivity-1988 Annual Progress Report. pp. 212-215. Mississippi Agri. For. Exp. Stn. Info. Bull, 142, 1989.
- [25] Sterret, J.P., Leather, G.R., and Tozer, W.E., An explanation for the synergistic interaction of endothall and ethephon on foliar abscission. *J. Amer. Soc. Hort. Sci.*, 99: 395-397, 1974.
- [26] Yarborough, D.E., and Ismail, A.A., Effect of endothall and glyphosate on blueberry and barrenberry yield. *Canadian Journal of Plant Science*, 60:3, 891-894, 1980.
- [27] Haderlie, L.C., Halderson, J.L., Leino, P.W., Peterson, P. J., and Callihan, R.H., Chemical desiccation of potato vines. *Am. Potato J.*, 66(2): 53-62, 1989.
- [28] Zawierucha, J.E., and Watters, H., Postemergent weed control in sugar beets. *Proc., NEWSS*, 40:24, 1986.
- [29] U.S. EPA, Final drinking water criteria document for endothall. Health and ecological criteria division, Office of science and technology, Office of water, Washington, D.C, 1992.
- [30] Anderson, W.P., *Weed Science: Principles*. West Publishing Company, St. Paul, MN. Pp., 238-241, 1983.
- [31] Davidson, R.H., and Lyon, W. F., *Insect Pests of Farm, Garden, and Orchard*. John Wiley and Sons, New York, NY., 40 pp., 1979.
- [32] Von Bruchhausen F., Bersch H.W., Constitution of cantharidin. *Arch. Pharm.*, 266: 697-702, 1929.
- [33] <https://www.mass.gov/files/documents/2016/08/ok/endothall.pdf> Erişim Tarihi: 09.04.2019
- [34] Elf Atochem North America, Inc., Technical seminar endothall. March 24, Orlando, Florida, 1993.
- [35] Mann, J. D. and Pu, M., Inhibition of Lipid Synthesis in Certain Herbicides. *Weed Science*. 16:197-198, 1968.
- [36] Maestri, M. and Currier, H., Toxic Effects of Endothall. *Plant Physiology, Proceedings of the Annual Meeting. Abstract VII*, 1966.

- [37] U.S. EPA, Endothall Health Advisory. Office of Drinking Water, Washington, D.C.,1988.
- [38] Macdonald, G.E., Shilling D.G. and Bewick T.A., Effects of endothall and other aquatic herbicides on chlorophyll fluorescence, Respiration and cellular integrity. *J. Aquat Plant Manage*, 31:50-54, 1993.
- [39] Berry, C.R.Jr., Toxicity of the herbicides diquat and endothall to goldfish (*Carassius auratus*). *Environ Pollut Ser A Ecol Biol.*, 34:3,251-258, 1984.
- [40] Mayer, F. L., and Ellersieck, M.R., Manual of acute toxicity: interpretation and data base for 410 chemicals and 66 species of freshwater animals. Washington, DC: US Department of the Interior, Fish and Wildlife Service, 1986.
- [41] Elf Atochem, Review of the effects of endothall products on aquatic ecosystems. Elf Atochem North America, Agrichemicals, Three Parkway, Philadelphia, PA, USA, 1990.
- [42] D'Amico, L.J., Li, C., Seng, W.L., and McGrath, P., Developmental neurotoxicity assessment in zebrafish: a survey of 200 environmental toxicants. Society of Toxicology, 2008.
- [43] Alpaz, A., Akvaryum tekniği ve balıkları. Ambalaj sanayi ticaret A.Ş., İzmir, 285, 1993.
- [44] Sikka, H.C., Ford, D., and Lynch, R.S., Uptake, distribution, and metabolism of endothall in fish. *Journal of agricultural and food chemistry*, 23:5, 849-851, 1975.
- [45] Yeo, R.R., Dissipation of endothall and effects on aquatic weeds and fish. *Weed Science*, 18:2, 282-284, 1970.
- [46] Blackburn, R.D., Boyer, K.A., and Timmer, C.E., Phytotoxicity of four formulations of the alkylamine salt of endothall on *Hydrilla verticillata* and fish. *Hyacinth Control Journal* 9, 55-58, 1971.
- [47] Kalén, M., et al., Combination of reverse and chemical genetic screens reveals angiogenesis inhibitors and targets. *Chemistry and biology*, 16:4, 432-441, 2009.
- [48] Eldridge, R., and Casida, J.E., Cantharidin effects on protein phosphatases and the phosphorylation state of phosphoproteins in mice. *Toxicology and applied pharmacology*, 130:1, 95-100, 1995.

- [49] Wang, G.S., Medical uses of mylabris in ancient. China and recent studies, *Journal of ethnopharmacology*, 26:2, 147-162, 1989.
- [50] Eller, L.L., Pathology in redear sunfish exposed to Hydrothol 191. *Transactions of the American Fisheries Society*, 98:1, 52-59, 1969.
- [51] Wester, P.W. and Canton, J.H., Histopathological study of *Oryzias latipes* (medaka) after long-term β -hexachlorocyclohexane exposure. *Aquat. Tox.*, Amsterdam, 9: 1-45, 1986.
- [52] Walsh, A.H., and Ribelin, W.E., The pathology of pesticide poisoning. In W. E. Ribelin and G. Migaki (editors), *Pathology of Fishes*, Univ. Wis. Press, Madison, p. 515-557, 1975.
- [53] King Heiden, T.C., Carvan, M.J. 3rd., and Hutz, R.J., Inhibition of follicular development, vitellogenesis, and serum 17β -estradiol concentrations in zebrafish following chronic, sublethal dietary exposure to 2,3,7,8-tetrachlorodibenzo-p-dioxin. *Toxicol Sci*, 90: 490–499, 2006.
- [54] King Heiden, T.C., Hutz, R.J., Carvan, M.J. 3rd., Accumulation, tissue distribution, and maternal transfer of dietary 2,3,7,8,-tetrachlorodibenzo-p-dioxin: impacts on reproductive success of zebrafish. *Toxicol Sci*, 87: 497–507, 2005.
- [55] King Heiden, T.C., Spitsbergen, J., Heideman, W., and Peterson, R.E., Persistent adverse effects on health and reproduction caused by exposure of zebrafish to 2,3,7,8-tetrachlorodibenzo-p-dioxin during early development and gonad differentiation. *Toxicol Sci*, 109: 75–81, 2009.
- [56] Liu, Q., et al. Histopathologic alterations associated with global gene expression due to chronic dietary TCDD exposure in juvenile zebrafish. *PloS one*, 9:7, e100910, 2014.
- [57] Kuiper, R.V., Van den Brandhof, E.J., Leonards, P.E.G., Van der Ven, L.T.M., Wester, P.W., and Vos, J.G., Toxicity of tetrabromobisphenol A (TBBPA) in zebrafish (*Danio rerio*) in a partial life-cycle test. *Archives of toxicology*, 81:1, 1-9, 2007.
- [58] Koc, N.D., ve Akbulut, C., Histological analysis of acute toxicity of 2, 4-dichlorophenoxy acetic acid in ovary of zebrafish. *Animal Cells and Systems*, 16:5, 400-407, 2012.

- [59] Koc, N.D., Muslu, M.N., Kayhan, F.E., ve Colak, S. Histopathological changes in ovaries of zebrafish (*Danio rerio*) following administration of deltamethrin. Fresenius Environmental Bulletin, 18:10, 1872-1878, 2009.
- [60] Ağırbaşı, N., Çevresel Kirlenici Etofenproksun Zebra Balıklarında (*Danio rerio*) Genotoksik ve Histopatolojik Etkilerinin Belirlenmesi, Gazi Üniversitesi, Fen Bilimleri Enstitüsü, Çevre Bilimleri Anabilim Dalı, Yüksek Lisans Tezi, 2016.

ÖZGEÇMİŞ

Büşra Fidan, 29.05.1992'de İzmit'de doğdu. İlk, orta ve lise eğitimini İzmit'de tamamladı. 2009 yılında 19 Mayıs Lisesi'nden mezun oldu. 2011 yılında başladığı Sakarya Üniversitesi Biyoloji Bölümü'nü 2015 yılında bitirdi. 2015 yılında Sakarya Üniversitesi Biyoloji Bölümü'nde yüksek lisans eğitimine başladı.