

**T.C.
SAKARYA ÜNİVERSİTESİ
SAĞLIK BİLİMLERİ ENSTİTÜSÜ**

**KAROTİS ARTER DARLIĞI TEDAVİSİNDE
REVASKÜLARİZASYON SEÇİMİNDE VE
GİRİŞİMSEL TEDAVİDE YENİ BİR ANATOMİK
SKORLAMA YÖNTEMİNİN ARAŞTIRILMASI**

YÜKSEK LİSANS TEZİ

Mehtap ERDOĞAN

Enstitü Anabilim Dalı: Anatomi

Danışman: Prof. Dr. Ramazan AKDEMİR

ARALIK-2017

T.C.
SAKARYA ÜNİVERSİTESİ
SAĞLIK BİLİMLERİ ENSTİTÜSÜ




**KAROTİS ARTER DARLIĞI TEDAVİSİNDE
REVASKÜLARİZASYON SEÇİMİNDE VE GİRİŞİMSEL
TEDAVİDE YENİ BİR ANATOMİK SKORLAMA
YÖNTEMİNİN ARASTIRILMASI**

YÜKSEK LİSANS TEZİ

Mehtap ERDOĞAN

Enstitü Anabilim Dalı: Anatomi

Bu tez .././2017 tarihinde aşağıdaki jüri tarafından Oybirliği / Oyçokluğu ile kabul edilmiştir.”

JÜRİ ÜYESİ	KANAATI	İMZA
Prof. Dr. Ramazan AKDEMİR	BASARILI	
Yrd. Doç. Dr. Zülal ÖNER	BASARILI	
Yrd. Doç. Dr. Kerem KARACAN	BASARILI	

BEYAN

Bu çalışma T.C. Sakarya Üniversitesi Girişimsel Olmayan Etik Kurulu'ndan 09/06/2017 tarihinde onay olarak hazırlanmıştır. Bu tezin kendi çalışmam olduğunu, planlanmasından yazımına kadar hiçbir aşamasında etik dışı davranışımın olmadığını, tezdeki bütün bilgileri akademik ve etik kurallar içinde elde ettiğimi, tez çalışmasıyla elde edilmeyen bütün bilgi ve yorumlara kaynak gösterdiğimi ve bu kaynakları kaynaklar listesine aldığımı, tez çalışması ve yazımı sırasında patent ve telif haklarını ihlal edici bir davranışımın olmadığını beyan ederim.

Tarih:

.../.../.....

Adı-Soyadı

Mehtap ERDOŞAN

İmza

TEŐEKKÜR

Sakarya Üniversitesi Anatomi bölümü yüksek lisans eğitimim boyunca bilgi, deneyim ve tecrübelerini benimle paylaşan desteklerini hiçbir zaman esirgemeyen öncelikle değerli danışman hocam Sayın Prof. Dr. Ramazan AKDEMİR'e, tezimin hazırlanma sürecinde destekleyici ve yol gösterici tavırlarıyla desteğini her an hissettiğim Anabilim Dalı başkanımız Sayın Yrd. Doç Dr. Keziban KARACAN'a ve tüm hassasiyeti ile tezimi inceleyip yol gösteren Sayın Yrd. Doç Dr Zülal ÖNER'e, sonsuz sevgileriyle bugünlere gelmemi sağlayan anneme, babama ve ablam Serap ERDOĞAN'a, kardeşlerim Havva ERDOĞAN ve Ahmet ERDOĞAN'a eğitimimde emeđi geçen herkese teşekkürlerimi sunarım.

Saygılarımla.

İÇİNDEKİLER

BEYAN	i
TEŞEKKÜR	ii
İÇİNDEKİLER.....	iii
KISALTMALAR	v
ŞEKİLLER LİSTESİ.....	vii
TABLolar LİSTESİ.....	viii
ÖZET.....	ix
SUMMARY.....	x
1. GİRİŞ VE AMAÇ.....	1
2. GENEL BİLGİLER.....	3
2.1. AORTA.....	3
2.1.1. Pars Ascendens Aorta.....	5
2.2. ARCUS AORTA.....	5
2.2.1. Truncus Brachiocephalicus.....	5
2.3. BAŞ VE BOYNUN ARTERLERİ.....	6
2.3.1. A. Carotis Communis.....	6
2.3.1.1. A.carotiscommunis sinistranın göğüs bölümünün komşulukları	6
2.3.1.2. A.carotiscommunislerin boyun bölümü.....	6
2.3.1.3. Boyun bölümünün komşulukları.....	7
2.3.1.4. Kollateral dolaşım.....	7
2.3.1.5. A.carotis Communisin uç dalları.....	7
2.3.2. A.Subclavia.....	8
2.3.2.1. A.Vertebalis.....	10
2.4. A.BASILARIS.....	11
2.4.1. A.Basilarisin Dalları.....	11
2.5. BEYNİN BESLENMESİ.....	12
2.5.1. A.Carotis Interna.....	13
2.6. CIRCULUS ARTERIOSUS CEREBRI (WILLIS POLIGONU).....	17
2.7. İNME.....	19
2.8. ATHEROSKLEROZ VE KAROTIS ARTER STENOZU	20

2.8.1 Atheroskleroz İin Risk Faktörleri.....	21
2.9. KAROTIS ARTER STENOZUNUN TANISI	21
2.9.1. Noninvaziv Tetkikler.....	21
2.9.1.1. Karotis doppler ultrasonografi (KDU)	21
2.9.1.2. Magnetik rezonans anjiografi.....	23
2.9.1.3 Bilgisayarlı tomografi anjiografi (BTA).....	23
2.9.2. İnvaziv Tetkikler.....	23
2.9.2.1. Anjiografi.....	23
2.10. KAROTIS ARTER STENOZUNUN TEDAVİSİ.....	24
2.10.1. Karotis Arter Stenozunun Medikal Tedavisi	24
2.10.2. Karotis Arter Stenozunun Cerrahi Tedavisi	25
2.10.2.1. Yüksek riskli hastalarda karotis endarterektomi	26
3. MATERYAL VE METOD	27
3.1. HASTA GRUBU.....	27
3.2. KORONER ANJIOGRAFI VE SYNTAX SKORU.....	28
3.3. İSTATİKSEL ANALİZ.....	28
4. BULGULAR.....	29
5. TARTIŞMA.....	33
6. LİMİTASYONLAR.....	38
7. KAYNAKLAR.....	39
8. EKLER.....	47
ÖZGEÇMİŞ.....	48

KISALTMALAR

ACA	: Arteria Cerebralis Anterior
AHA	:American Heart Association
BA	:Basiller Arter
BTA	:Bilgisayarlı Tomografi Anjiyografi
CABG	:Coronary Artery Bypass Grafting
CCA	:Arteria Carotis Communis
CEA	:Carotid Endarterectomy
DM	:Diabetes Mellitus
DSA	:Dijital Subtraction Anjiyografi
ECA	:Arteria Carotis Externa
ECTS	:European Carotid Surgery Trial
EDV	: End-Diastolik Velosite
HPL	:Hiperlipidemi
HT	:Hipertansiyon
ICA	:Arteria Carotis interna
IMT	: Karotid Intima Media
KAD	:Karotis Arter Darlığı
KAH	:Koroner Arter Hastalığı
KEA	: Karotid endarterektomi
LDL	:High Density Lipoprotein
LDL	:Low Density Lipoprotein
MCA	:Arteria Cerebralis Media

MI	:Myokard Infaktüsü
MRA	:Manyetik Rezonans Anjiyografi
NASCET	:North America Symptomatic Carotid Endarterectomy Trial
PCA	:Arteria Cerebralis Posterior
PSV	: Pik Sistolik Velosite
SXSCORE	:Syntax Score
TIA	:Trans İskemik Atak
TKDCD	:Türk Kalp Damar Cerrahisi Derneđi
US	:Ultrason
VA	:Vertebral Arter

ŞEKİLLER

Şekil 1. Aorta'nın seyri.....	4
Şekil 2. A.carotis communis.....	8
Şekil 3. A.subclavia dalları.....	9
Şekil 4. A.carotis interna bölümleri.....	13
Şekil 5. Beyni besleyen arterler.....	17
Şekil 6. Willis Poligonu.....	18
Şekil 7. Karotis Arter Stenozunun Anjiyografik Görüntüsü.....	24
Şekil 8. Düşük ve Orta-Yüksek Sxscore Gruplarında Karotid Arter Şiddeti Skoru.....	31
Şekil 9. Karotid Arter Şiddeti Skoru ile Sxscore Arasındaki Korelasyon Analizi.....	32

TABLULAR

Tablo I: Tablo I Doppler USG ile karotis arter stenozunun derecelendirilmesinde (%) hız kriterleri.....	22
Tablo II: Çalışma popülasyonunun demografik ve klinik özellikleri.....	30
Tablo III: KAD tedavisinde bizim önerdiğimiz yeni bir skorlama (MEHTAP SKALASI.....)	36
Tablo IV: İskemik atak geçiren Tip III Arcus Aorta'sı olan 83 yaşındaki hastanın skorlaması.....	37

ÖZET

GİRİŞ VE AMAÇ: Karotis arter hastalığı karotis arterlerde ileri derecede daralma ya da tam tıkanma ortaya çıkana kadar belirti vermeyebilir. Bazı kişilerde inme hastalığının ilk bulgusudur. İnmelerin en önemli nedenlerinden biri karotis arter stenozudur ve ateroskleroz totalde inmelerin üçte birine sebep olmaktadır. Koroner ve karotid arter hastalığının her ikisinin de aterosklerozun spesifik bulguları olduğu bilinmektedir. Karotid aterosklerotik hastalık ile koroner arter hastalığı arasındaki ilişki önceki çalışmalarda gösterilmiştir. Ancak bununla birlikte, Syntaks Skoru ile değerlendirilen Koroner Arter Hastalığı (KAH) Kompleksliği ile karotis arter stenozunun (KAD) ciddiyeti arasındaki ilişki tam olarak araştırılmamıştır. Bu çalışmada, anjiyografi ile belirlenen karotis arter anatomik darlık ciddiyeti ile KAH'in SxScore ile değerlendirilen anatomik kompleksliği arasındaki ilişkiyi araştırmayı amaçladık.

GEREÇ VE YÖNTEM: Eş zamanlı olarak karotis ve koroner anjiyografi yapılan toplam 45 hasta çalışmamıza dahil edildi. KAH kompleksliği özel bilgisayar yazılımı kullanılarak SxScore ile belirlendi.

Hastalar, SxScore sınıflamasına göre düşük SxScore (n = 33, SxScore <22) ve orta-yüksek SxScore (n = 12, SxScore ≥22) gruplarına göre iki gruba ayrıldı. KAD'nın ciddiyeti, karotid arterin sol ve sağ communis, internal ve external karotis arterleri kapsayan altı ayrı kesitten oluşan dijital subtraction anjiyografi (DSA) ile değerlendirildi. SxScore ve KAD ciddiyeti arasındaki korelasyonları belirlemek için Spearman korelasyon katsayıları kullanıldı.

BULGULAR: KAD ciddiyeti, orta ve yüksek SxScore grubunda, düşük SxScore grubuna göre (3/4/4.75'e karşı 1/2/3, p = 0.001) anlamlı derecede yüksekti.

SxScore ve KAD ciddiyeti arasında da anlamlı korelasyon vardı (r = 0.47, p = 0.001).

SONUÇ: Kompleks multivasküler aterosklerotik hastalığın aterosklerozun sistemik doğası olduğunu öne sürebilir.

Anahtar Kelimeler: Darlık, İnme, Karotis Arter Stenozu, Koroner Arter Hastalığı, Syntaks Skoru.

SUMMARY

Investigation of A New Anatomical Scoring Method In The Selection of Revascularization And Interventional Treatment In The Carotid Artery

INTRODUCTION AND AIM: Carotid artery disease may cause severe constriction or complete occlusion in carotid arteries, it may not give any symptoms until it appears. In some people, stroke is the first finding of the disease. One of the most important causes of stroke is carotid artery stenosis and atherosclerosis causes a total of one third of the stroke. Coronary and carotid artery disease are both known to be specific manifestations of atherosclerosis. The relationship between carotid atherosclerotic disease and coronary artery disease (CAD) have shown in previous reports. However the association between complex CAD assessed by Syntax Score (SxScore) and severity of carotid artery stenosis (CAS) has not been fully investigated. In this study, we aimed to investigate the relationship between the severity of CAD anatomical stenosis determined by an angiography and the anatomical complexity of CAD with SxScore.

MATERIALS AND METHOD: A total of 45 patients with concurrent carotid and coronary angiography were included. CAD complexity was determined using SxScore using special computer software.

Patients were divided into two groups according to the SxScore classification as low SxScore (n = 33, SxScore <22) and medium-high SxScore (n = 12, SxScore ≥22) groups. The severity of CAD was assessed by digital subtraction angiography (DSA) consisting of six separate sections, including the left and right common carotid artery, internal and external carotid arteries. Spearman correlation coefficients were used to determine correlations between SxScore and CAD severity.

RESULTS: The severity of CAD was significantly higher in the moderate and high SxScore groups than the low SxScore group (3/4/4 to 75/1/2/3, p = 0.001).

Significant correlation was also found between SxScore and CAD severity (r = 0.47, p = 0.001).

CONCLUSION: This study revealed that there is a direct proportionate increase in the severity of CAD and the anatomic CAD complexity assessed using SxScore.

The complex multivascular atherosclerotic disease may be suggested as systemic nature of atherosclerosis.

Key Words: Carotid Artery Stenosis, Constriction, Stroke, Coronary Artery Disease, Syntaks Score.

1. GİRİŞ VE AMAÇ

Koroner arter hastalığı (KAH), dünyada ve ülkemizde en önemli mortalite ve morbidite sebebidir ve kalp yetersizliği için yüksek risk oluşturmaktadır (Kalaycı ve ark 2017). Karotis hastalığı ile birlikte her iki hastalıkta koroner ve karotid arterlerde ileri derecede daralma ya da tam tıkanma sonucu oluşmakta olup son zamana kadar belirti vermeyebilir. Karotis arter hastalığı inme veya serebrovasküler ataklara yol açabildiği için ciddi seyrebilen bir durumdur. Karotis arter hastalığı olan bazı kişilerde inme hastalığının ilk bulgusudur. İnmelerin en önemli nedenlerinden biri karotis arter stenozudur ve ateroskleroz totalde inmelerin üçte birine sebep olmaktadır. Koroner ve karotid arter hastalığının her ikisinin de aterosklerozun spesifik bulguları olduğu bilinmektedir. Karotid atherosklerotik hastalık ile koroner arter hastalığı arasındaki ilişki önceki çalışmalarda gösterilmiştir. Genel olarak Ateroskleroz orta ve büyük boy musküler arterleri etkileyen, erken yaşlarda başlayan, sistemik ve ilerleyici bir hastalıktır (Greenland, Abrams, Aurigemma and Grundy 2000). Karotis plağı tanımlamasında bir standardizasyon mevcut değildir. Karotis plaklarının lokal inflamasyon ve biyomekanik stres ile ilişkisi bildirilmiş ve ileri aterosklerozun belirteci olarak görülmüştür (Tang et al 2008).

Ateroskleroz, çoklu arteriyel sistemi içeren sistemik bir süreçtir. (Ross 1999). Koroner arter hastalığı (KAH) ile birlikte görülen karotis arter stenozu (KAD), aterosklerozun artmış yüküne işaret edebilir (Rundek et al 2008). KAD sıklığı KAH'lı bireylerde artmış olsa da, diğer taraftan, herhangi bir ciddiyet düzeyinde KAD varlığı sistemik ateroskleroz varlığının önemli bir belirtecidir (D'Agostino et al 2000, Touzé, Varenne, Calvet and Mas 2007, Steinvil et al 2011).

KAD KAH'nın klinik bulguları, koroner arter bölgelerinde klinik olayları kuvvetle desteklemektedir (Chimowitz, Weiss, Cohen, Starling and Hobson 1994, Timaran et al 2008). SYNTAX skoru (SxScore) anatomik olarak koroner lezyonun kompleksliğini temsil eden anjiyografik bir skordur ve klinik sonuçların tahmininde yararlı olduğu gösterilmiştir (Sianos et al 2005).

Önceki çalışmalar, karotid arter ultrason parametreleri ile SxScore arasındaki ilişkiyi araştırmıştır (Ikeda, Kogame, Iijima, Nakamura, Sugi 2012, Costanzo et al 2014). Onların çoğu, karotid intima media kalınlığının (IMT) koroner arter kompleksitesi için prediktif değere sahip olduğunu göstermiştir (Ikeda N et al 2012). Bununla birlikte, KAD'nın şiddeti ile KAD karmaşıklığı arasındaki puanla değerlendirilen kesin ilişki değerlendirilmemiştir.

Literatürde Syntax skoru ile koroner arter hastalığını ilişkilendiren birçok çalışma bulunmaktadır (Wielopolski, Van-Geuns, De-Feyter 1998).

SYNTAX skorlaması klinikte koroner arter hastalığının ne kadar kompleks olduğunu belirlemek için kullanılan anjiyografik skorlama yöntemidir (Sianos et al 2005). Syntax skor sistemi, koroner arter vasküler yapısı ve lezyon sayısını, yerleşim yerini, fonksiyonel etkisini ve kompleksitesini karakterize eder. Syntax skorlaması sağ ya da sol dominans, lezyonun bifürkasyonu, trifikasyon ya da aorto-ostiyal olması, ciddi kıvrımlaşma göstermesi, ağır kalsifikasyon, trombüs, yaygın hastalık, hastalıklı segmentin 20 mm'den uzun olması bileşenlerinden oluşmaktadır (Capodanno et al 2009, Garg et al 2010).

Ancak bununla birlikte, Syntaks Skoru ile değerlendirilen KAH kompleksliği ile KAD ciddiyeti arasındaki ilişki tam olarak araştırılmamıştır.

Bu çalışmanın amacı, SxScore ile değerlendirilen KAH anatomik kompleksliği ile anatomik olarak KAD ciddiyeti arasındaki ilişkiyi araştırmaktır.

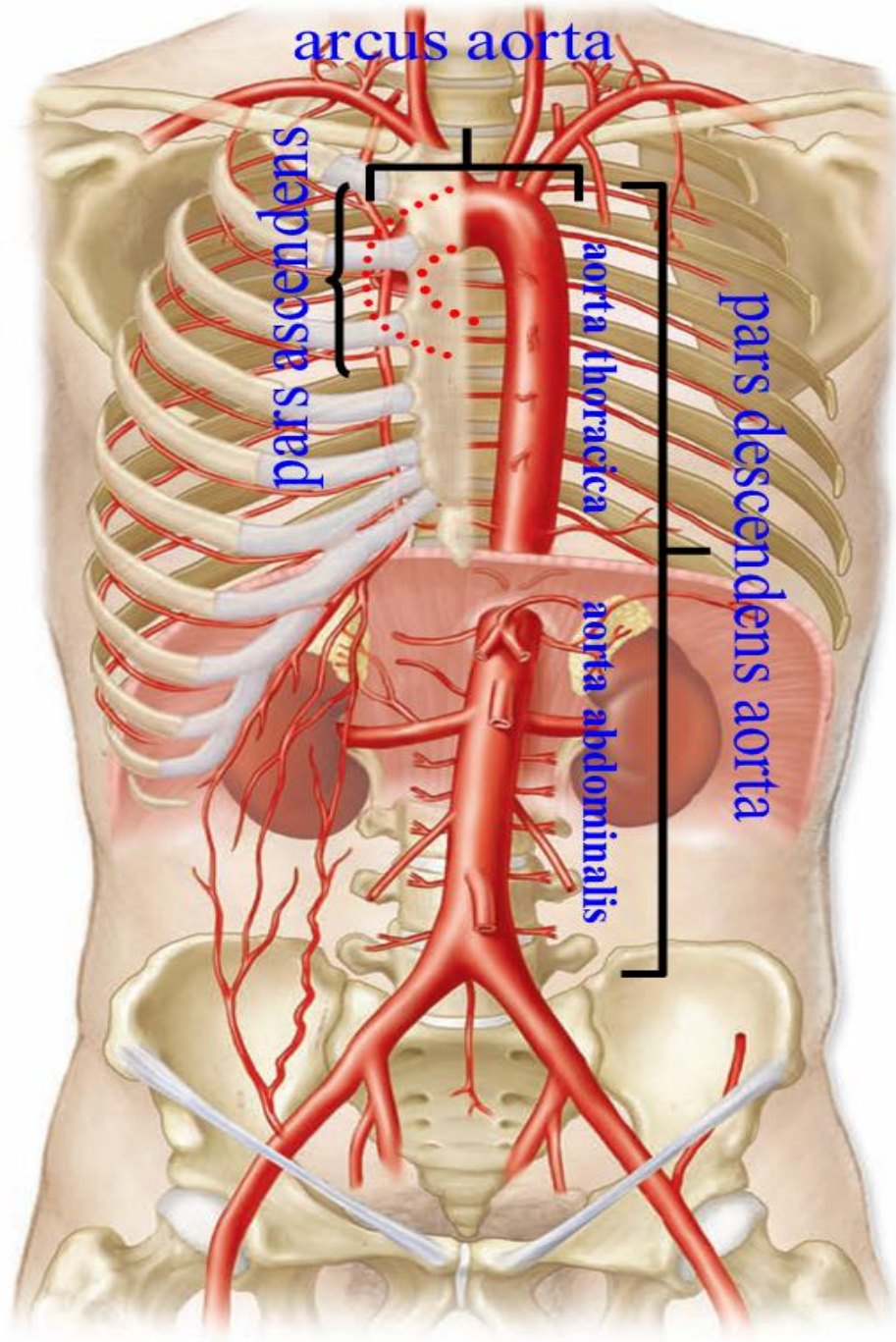
2. GENEL BİLGİLER

Dolaşım sistemi kalp, arter, ven ve lenf sisteminden oluşmaktadır. Arterler içerisinde aorta dolaşım sisteminin ana damarı olup tüm kan burdan geçmek suretiyle tüm vücuda dağılır.

2.1. AORTA

Aorta, dolaşım sisteminin ana damarıdır. 3 cm çapındadır. Başlangıçta 3 cm olan bu çapı dallarını verdikçe azalır ve alt ucunda (*bifurcatio aorta* hizasında) 1.75 cm'e kadar iner. Başlangıç seviyesi sol 3. kaburganın alt kenarı hizasında olup sol ventrikülden çıkar. Buradan manubrium sterni'nin orta hizasına kadar çıktıktan sonra sola ve arkaya doğru yön değiştirir. Göğüs boşluğunun arka duvarında ve sol tarafta aşağı doğru iner. Diaphragma'da bulunan hiatus aorticus'u yaklaşık 12. torakal vertebra hizasında geçer ve karın boşluğuna gelir. Karın boşluğunda ise aşağıda 4. lumbal omur hizasında terminal dalları olan a. iliaca communis sinistra ve dextra'ya ayrılır. A. iliaca communis'lerde a. iliaca externa ve a. iliaca interna olmak üzere tekrar iki dala ayrılır. A. iliaca externa lig.inguinale'yi geçtikten sonra a. femoralis adını alır. A. iliaca interna da pelvis organları ve duvarını besleyen dallar verir (Şekil 1) (Arıncı 2006).

Aorta'nın pars ascendens aorta, arcus aorta ve pars descendens aorta olmak üzere üç parçası vardır. Pars descendens aorta'nın göğüs boşluğunda bulunan bölümüne pars thoracica aorta (aorta thoracica), karın boşluğunda bulunan bölümüne de pars abdominalis aorta (aorta abdominalis) denir (Odar 1986, Arıncı 2006).



Şekil 1. Aorta'nın seyri (web sayfasından alınan görüntü modifiye edilmiştir). (<http://www.noyantemucinogus.com.tr/aort-cerrahisi/>) (Erişim tarihi: 25 Ekim 2017).

2.1.1. Pars Ascendens Aorta (Aorta Ascendens)

Bu parça yaklaşık 5 cm uzunluğundadır. Pericardium kesesi içerisinde truncus pulmonalis ile birlikte bulunur ve bu iki damar vagina serosum arteriorum (pericardium'un seröz zarı) tarafından sarılmıştır. Başlangıç deliğine ostium aorta denilir. Bu deliğin ağzında üç adet semilunar kapak bulunur. Pars ascendens aorta'nın başlangıcındaki şiş kısma bulbus aorta ve bu şişliğin iç kısmındaki 3 boşluğu da sinus aorta (sinus valsalvae) denir. Ostium aortae 3. kıkırdak kaburganın alt kenarı seviyesinde ve sternum'un sol yarısının arkasında bulunur (Arıncı 2006). Bu hizada başlayan pars ascendens aorta yukarı öne ve sağa doğru uzanarak 2. kıkırdak kaburganın üst kenarı hizasında sternum'un sağ yarısının arkasına gelir. Burada yaklaşık sternum'un 6 cm derininde bulunur.

Dalları: A.coronaria dextra ve a.coronaria sinistra olmak üzere iki dalı vardır (Arıncı 2006).

2.2. ARCUS AORTA

Arcus aorta manubrium sterni'nin sağ yarısının arkasında ve sağ 2. interkostal eklemün üst kenarı seviyesinde (pars ascendens aorta'nın bittiği yer) başlar ve arkaya ve sola doğru bir kavis şeklinde uzanarak sol ikinci kıkırdak kaburganın sternuma tutunduğu yerde (ya da 4. göğüs omurunun alt kenarı hizasında) sonlanır. En üst noktası manubrium sterni'nin ortaları hizasında bulunur (sternum'un en üst noktasının 2-3 cm aşağısı). Arcus aorta'nın tümü mediastinum superius'ta yer alır. Arcus aorta önce trachea'nın önünde yukarı ve sola doğru sonra ise trachea'nın sol tarafında arkasına doğru geçer. 4. göğüs omurunun gövdesinin sol tarafında aşağı doğru pars thoracica aorta olarak uzanır (Gövsa 2003, Arıncı 2006).

Arcus aorta'nın dalları: Truncus brachiocephalicus, a. carotis communis sinistra ve a. subclavia sinistra.

2.2.1. Truncus Brachiocephalicus

Arcus aortae'nin ilk ve en kalın dalıdır. Sağ 2. kıkırdak kaburganın üst kenarı seviyesinde (arcus aortae'nin başlangıç yeri) çıkar. Yukarı arkaya sağa doğru uzanarak sağ art. sternoclavicularis hizasında a. subclavia dextra ve a. carotis communis dextra olmak üzere 2 dala ayrılır (Gövsa 2003, Arıncı 2006).

2.3. BAŞ VE BOYNUN ARTERLERİ

Baş ve boynu a. carotis communis dextra ve a.carotis communis sinistra besler. Bu arterler cartilago thyroidea'nın üst kenarı seviyesinde a. carotis externa ve a. carotis interna olmak üzere 2 dala ayrılır. A. carotis externa baş, yüz ve boynun büyük kısmını besler. A.carotis interna ise beyni ve orbitada bulunan yapıların büyük bir kısmını besler. Beyni aynı zamanda a. subclavia'nın dalı olan a. vertebralis'ler de besler (Şekil 2) (Odar 1986, Gövsa 2003, Arıncı 2006).

2.3.1. A. Carotis Communis

Sağ ve sol a. carotis communis'ler uzunluk ve orjin bakımından farklıdır. Sol a. carotis communis daha uzundur. Sol a.carotis communis arcus aortae'den çıkış gösterirken sağ tarafinki ise truncus brachiocephalicus'dan orjin alır. A. carotis communis dextra sağ art. sternoclavicularis'in arkasında başlar ve sadece boyunda uzanır. A. carotis communis sinistra ise arcus aortae'nin en yüksek kısmından çıkar ve önce göğüs boşluğundan yukarı doğru uzanır. Dolayısıyla bu arterin hem göğüs hem de boyun parçası bulunur (Arıncı 2006, Gövsa 2003).

A.carotis communis sinistra'nın göğüs bölümü önce mediastinum superius'ta uzanır ve daha sonra sol art.sternoclavicularis hizasından itibaren boyun bölümü olarak uzanır.

2.3.1.1. A. carotis communis sinistra'nın göğüs bölümünün komşulukları

Önünde manubrium sterni ve aralarında m. sternohyoideus, m. sternothyroideus, thymus artıkları, v. brachiocephalica sinistra ve sol akciğerin üst bölümü ile komşudur. Arkada trachea, oesophagus ve ductus thoracicus; sağında truncus brachiocephalicus, trachea; sol tarafında n. vagus, n. phrenicus, pleura ve akciğer bulunur. A.subclavia sinistra a. carotis communis sinistra'nın arka ve birazda lateralinde yer alır.

2.3.1.2. A. carotis communis'lerin boyun bölümü

Her iki tarafın arterlerinin bu parçası art.sternoclavicularis hizasında başlar ve cartilago thyroidea hizasına kadar uzanır. Cartilago thyroidea'nın üst seviyesi hizasında ise a. carotis externa ve a. carotis interna olmak üzere iki terminal dalına ayrılır.

Boynun alt kısmında her iki arter birbirlerine yakın olarak bulunurken yukarıda birbirlerinden uzaklaşırlar, başlangıçta aralarında sadece trachea varken yukarı doğru aralarına gl. thyroidea, larynx ve pharynx girer. A. carotis communis'lerin lateralinde

v. jugularis interna, bu iki yapı arasında ve arkada ise n.vagus bulunur. Bu üç yapı boyun derin fasyasından ayrılan bir yaprak ile (vagina carotica) ile sarılmıştır. Bu fasyal yapı içerisinde bu üç yapıda ayrı kompartmanlar içinde bulunur. Bu yapıların tümüne birden boyun damar sinir paketi denilir.

2.3.1.3. Boyun bölümünün komşulukları

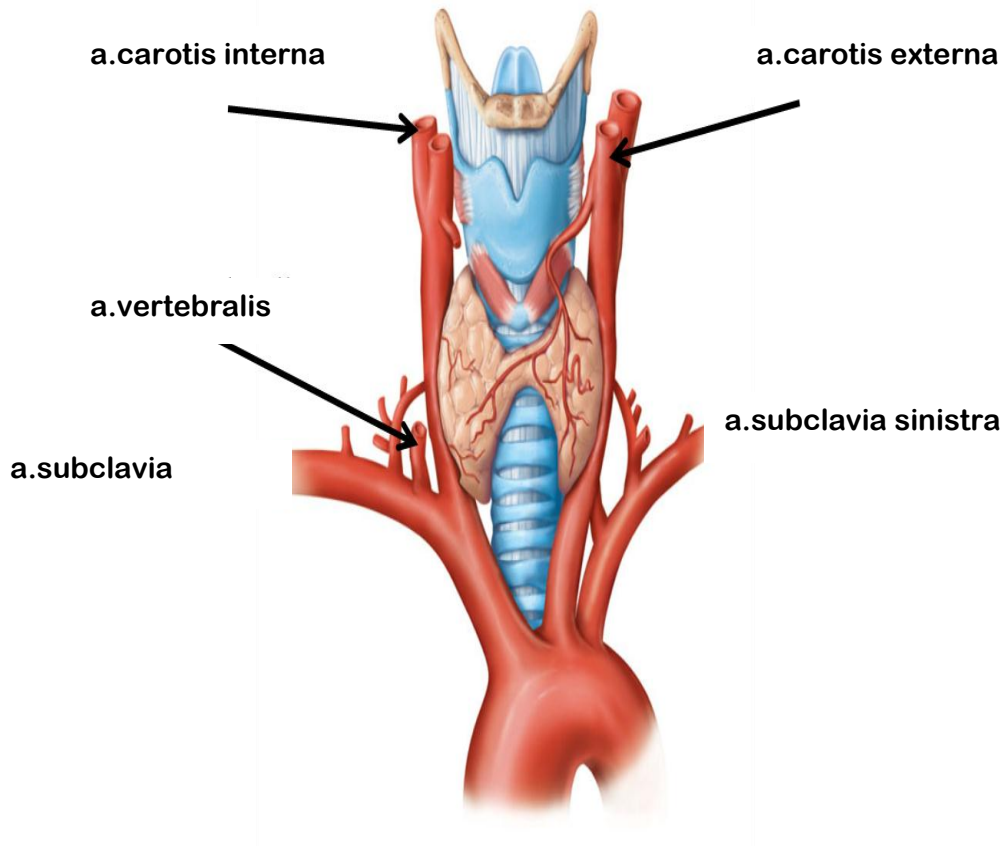
A. carotis communis'lerin alt kısmı derinde bulunur. Ön tarafında yüzeyle derine doğru deri, fascia superficialis, platysma, fascia profundus, m. sternocleidomastoideus, m. sternohyoideus, m. sternothroideus, m. omohyoideus (venter superior) bulunur. A. carotis communislerin üst kısmı alta göre daha yüzeysel planda bulunur. Yine yüzeyle derine doğru deri, fascia superficialis, platysma, fascia profundus, m. sternocleidomastoideus'un medial kenarı tarafından örtülmüştür. M. sternocleidomastoideus arka tarafa doğru çekildiğinde a.carotis communis trigonum caroticum içerisinde görülürler. A. carotis communis'lerin arka tarafında boyun omurlarının transvers çıkıntıları arasında bulunan m.longus colli ve m.longus capitis bulunur. Bu kaslar ile arter arasında truncus sympathicus'un boyun bölümü yer alır. Medialde oesophagus, trachea, gl. thyroidea, larynx, pharynx, a. thyroidea inferior ve n.laryngeus recurrens bulunur. Lateralinde v.jugularis interna ve n. vagus bulunur.

2.3.1.4. Kollateral dolaşım

A. carotis communis'lerden birinin tek taraflı bağlanması halinde her iki tarafın a. carotis externa ve a. carotis interna arasında kafanın içinde ve dışında bulunan anastomozlar sayesinde kollateral dolaşım sağlanabilir. Ayrıca bağlanan arterin yukarısında kalan dallar ile a. subclavia'nın dalları arasında bulunan anastomozlar da bu kollateral dolaşıma katkı sağlar. A. vertebralis'in dalları ile kafa içinde a. carotis interna arasındaki bağlantılarda önemli anastomozlardandır (Arıncı 2006).

2.3.1.5. A. carotis communis'in uç dalları

A. carotis interna aynı tarafın beyin hemisferinin büyük bir kısmı, göz ve yardımcı oluşumlarını, alnın ön kısmını ve burun boşluğunun bir kısmını besler (Gövsa 2003, Arıncı 2006).



Şekil 2. A.carotis communis, Sobotta Atlas of Human Anatomy

2.3.2. A. subclavia

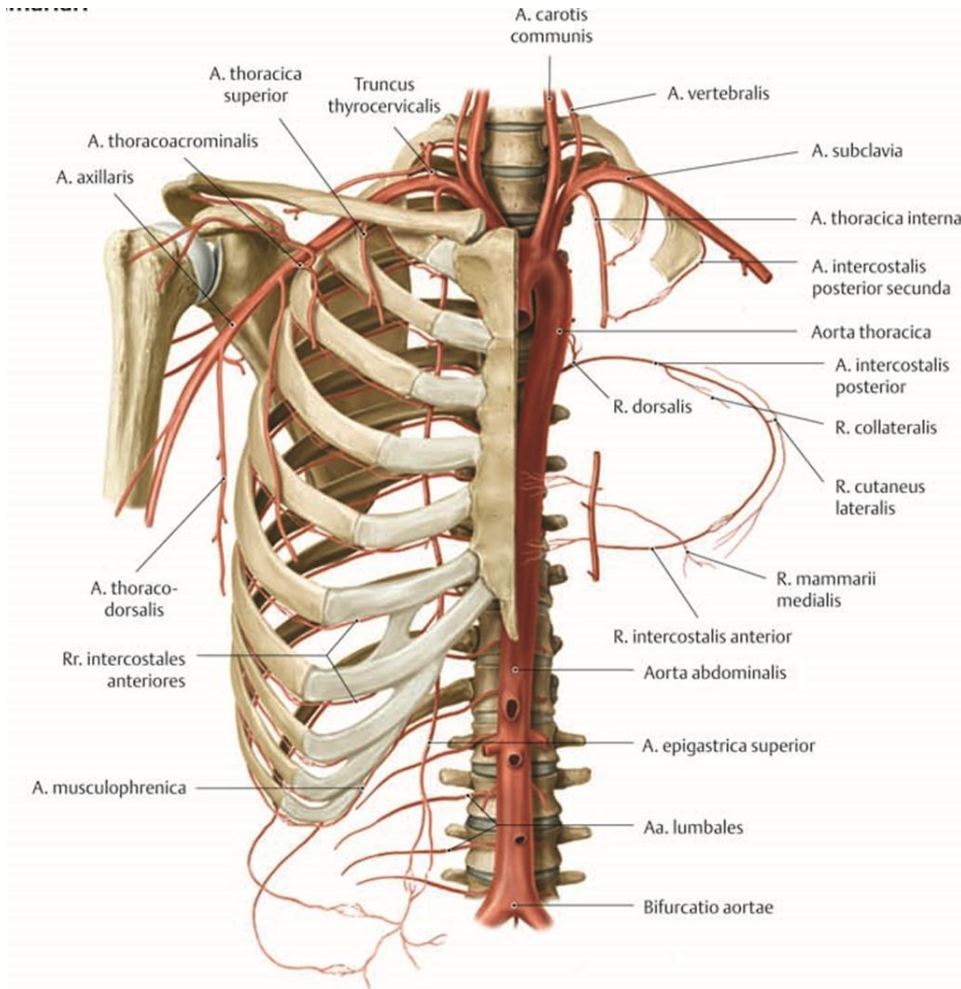
Sağ a.subclavia truncus brachiocephalicus'un bir dalı olup sağ art.sternoclavicularis'in arkasında başlarken sol a.subclavia ise 4. göğüs omuru hizasında arcus aortae'den çıkar.

Anlatım kolaylığı açısından her iki arterde m.scalenus anterior'un komşuluğuna göre 3 bölüm olarak incelenir.

Birinci bölüm m.scalenus anterior'un iç kenarına kadar, ikinci bölüm bu kasın arkasında, üçüncü bölüm ise kasın dış kenarı ile birinci kaburga arasında uzanır. Arter bundan sonra koltuk altı çukuruna doğru a.axillaris olarak uzanır. Komşulukları sağ ve sol tarafta birinci bölüm farklılık gösterir (Gövsa 2003, Arıncı 2006).

A.subclavia'nın dalları,

1. A. vertebralis
2. Truncus thyrocervicalis
3. A.thoracica Interna
4. Truncus costoservicalis



Şekil 3. A.subclavia dalları. Gilroy atlas

2.3.2.1. A. Vertebralis

Bu arter a. subclavia'nın ilk ve en kalın dalı olup birinci bölümünden çıkar. İlk 6 boyun omurunun foramen transversarium'undan geçerek yukarıya doğru yükselir. Atlas'ın üst kenarında mediale doğru yön değiştirir. Dura mater ile arachnoidea mater'i delerek foramen magnum'dan kafa boşluğuna girer.

Burada subarachnoid aralıkta bulunur. Yukarı, öne ve içe doğru uzanarak karşı tarafın a. vertebralis'i ile birleşerek a. basilaris'i oluşturur. A. vertebralis seyri esnasında geçtiği bölgelere göre 4 kısma ayrılarak incelenir (Gövsa 2003, Arıncı 2006).

1. Pars prevertebralis
2. Pars transversaria
3. Pars atlantica
4. Pars intracranialis

A. vertebralis boyun bölgesinde (pars transversaria) küçük dallar verir. Bu dallar :

1-Rr. Spinales (Radiculare): Foramen intervertebrale'den geçerek canalis vertebralis'e girerler. Her bir ramus spinalis iki dala ayrılır. Bu dallardan biri medulla spinalis ve zarlarında dağılır. Medulla spinalisin diğer arterleri ile anastomoz yapar. Diğer dalı tekrar iki dala (inen ve yükselen dal) ayrılır. Bu dallar benzer dallar ile birleşirler ve omur gövdelerinin arka yüzleri üzerinde iki yanda arterial zincir oluştururlar. Bu zincirin dalları periostu ve omur gövdelerini besler.

2-Rr. Musculares: Massa lateralis çevresinde kıvrılırken a. vertebralisten ayrılırlar. Bu bölgenin derin grup kaslarında dağılırlar. A. cervicalis profunda, a. cervicalis ascendens ve a. occipitalis ile ağzlaşırlar.

A. Vertebralis'in Intracranial Bölümünden Ayrılan Dalları (Gövsa 2003, Arıncı 2006).

3-Rr. Meningei: Foramen magnum hizasında doğarlar. Dura materi beslerler.

4-A. Spinalis Posterior: Bulbus'un yan tarafında a. vertebralis'ten ya da, a. inferior posterior cerebelli'den ayrılır. Radix posterior'un ön tarafında olmak üzere aşağı inerken foramen intervertebrale'lerden canalis vertebralis'e giren spinal dalların

katılmasıyla takviye edilir ve medulla spinalis'in sonuna kadar devam eder (Arıncı 2006).

5-A. Spinalis Anterior: A. vertebralis'in sonlanma yeri yakınından doğar. İnce sağlı sollu iki daldır. İki tarafın arteri bulbus'un ön tarafında orta hatta doğru yaklaşarak aşağı doğru uzanır ve foramen magnum seviyesinde birleşerek tek bir arter olarak medulla spinalis'in ön yüzünde aşağı doğru uzanır. Aşağı inerken foramen intervertebrale'lerden canalis vertebralis'e giren spinal dalların katılmasıyla takviye edilir ve medulla spinalis'in sonuna kadar devam eder.

Bu ince dallar a. vertebralis, a. cervicalis ascendens, a. intercostalis posterior, a. lumbalis, a. iliolumbalis ve a. sacralis lateralis'ten gelirler (Arıncı 2006).

6-A. Inferior Posterior Cerebelli: A. vertebralis'in en kalın dalıdır. Medulla oblongata'nın arka tarafından geçerek X ve XI. kranial sinirlerin kökleri arasına girer. Pedunculus cerebellaris inferior'un ön tarafından geçerek beyinciğin alt yüzüne gelir. Burada dallara ayrılarak beyinciğin alt yüzünü ve çekirdekleri besler (Arıncı 2006).

7-R. Choroideus Ventriculi Quarti

8-R. Tonsillae Cerebelli

9-Rr. Medullares Mediales Et Laterales: Birçok küçük dalcık şeklinde medulla oblongata'yı beslerler.

2.4. A. BASILARIS

Her iki a. vertebralis'in bulbus'un üst sınırında birleşmesiyle oluşur. Bu arter pons'un ön yüzündeki sulcus basilaris içinde uzanır. Pons'un üst sınırında terminal dallarına (a. cerebri posterior) ayrılır.

2.4.1. A. Basilaris'in Dalları:

1-Aa. Pontis: Bir çok ince dal olup pons'u beslerler.

2-A. Labyrinthi: A. basilaris'in ortalarından ayrılır ve VII. ve VIII. kranial sinirle iç kulak yolundan girer ve iç kulağı besler (Gövsa 2003, Arıncı 2006).

3-A. Inferior Anterior Cerebelli: Cerebellum'un alt yüzünün ön kısımlarında dağılır.

4-A. Superior Cerebelli: A. basilarisin son kısmı yakınında ayrılır. N. oculomotoriusun hemen altından geçen bu dal, beyin bacakları etrafından dönerek cerebellum'un üst yüzüne gelir. Cerebellum'un üst yüzünü ve çevre yapıları besler (Gövsa 2003, Arıncı 2006).

5-A. Cerebri Posterior: A. basilaris'in son dalıdır. A. cerebelli superior'dan daha kalındır. A. cerebri posterior ve a. cerebelli superior arasından n. oculomotorius geçer. A. carotis interna ile a. cerebri posterior'u birbirine birleştiren dala a. communicans posterior denir (Gövsa 2003, Arıncı 2006).

A. cerebri posterior mesencephalon etrafında dolanarak occipital lobun alt yüzüne gelir. Burada verdiği rr. corticalisleri, temporal lobun alt dış ve iç yüzlerini, occipital lobun dış ve iç yüzlerini besler (Arıncı 2006, Gövsa 2003).

Rr. centralis adı verilen dallar beyin dokusuna girerek thalamus'un bir kısmını, nucleus lentiformis'i, mesencephalon'u, corpus pineale'yi ve corpus geniculatum mediale'yi besler.

Rr. choroidealar yan karıncıkların cornu inferior'una girer ve buradaki plexus choroideusta dağılır.

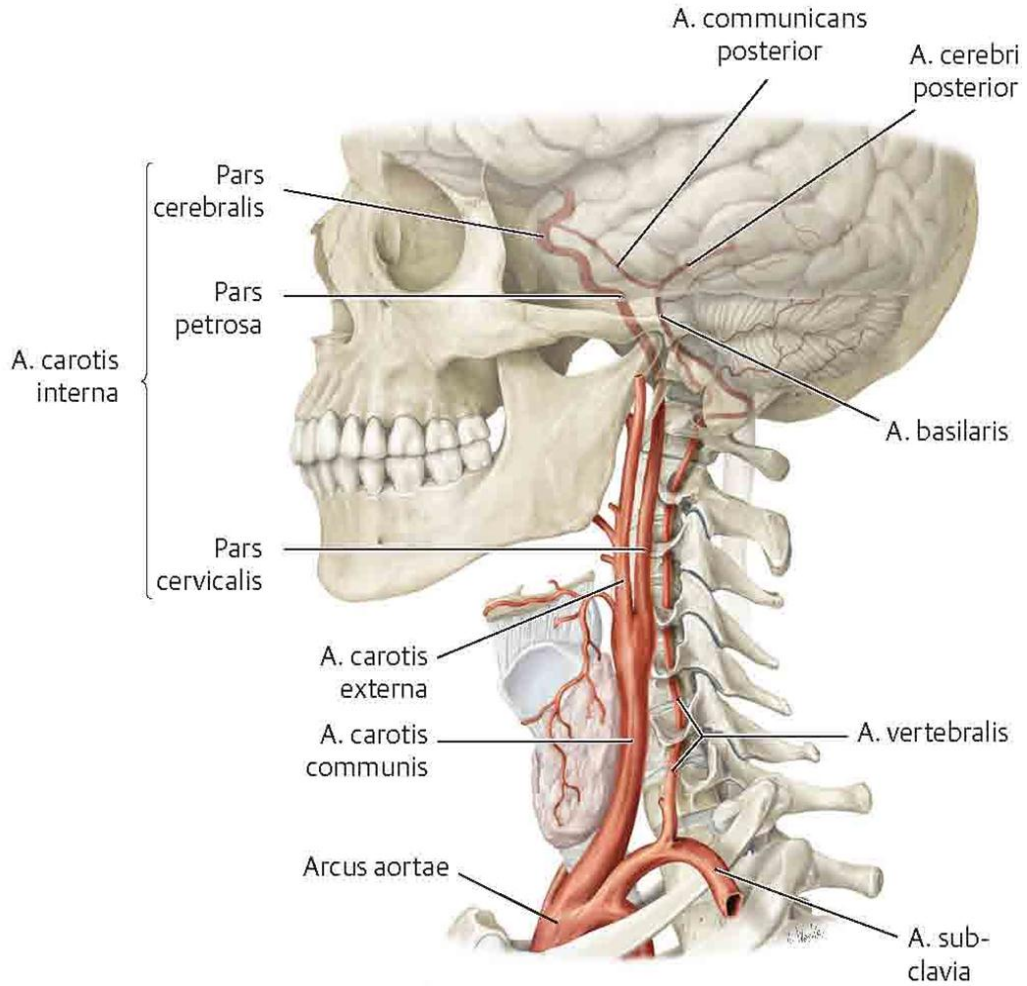
2.5. BEYNİN BESLENMESİ

Beyin iki arter (**a. vertebralis ve a. carotis interna**) tarafından beslenir. Bu arterler subarachnoid aralıkta bulunur. Beynin alt yüzünde hipofiz sapı etrafında birbirleriyle birleşerek circulus arteriosus cerebri'yi oluştururlar. A. carotis communis, cartilago thyroidea'nın üst kenarı hizasına gelince iki dala ayrılır. A. carotis externa boyun ve yüzde dağılırken, a. carotis interna beynin beslenmesine katılır.

2.5.1. A. Carotis Interna

A. carotis interna aynı taraf beyin hemisferlerinin bir kısmını göz ve yardımcı oluşumlarını alnın ön kısmını ve burun boşluğunun bir kısmını besler. Boyunda başlangıç kısmında bir şişlik gösterir. Bu yapıya sinus caroticus denir.

Canalis caroticus'tan geçerek kafa boşluğuna giren a. carotis interna sinus cavernosus'a girer ve horizontal olarak for. lacerum'a doğru ilerler. Processus clinoideus anterior hizasında arachnoid mater'i delerek subarachnoid aralığa girer. Arka tarafa dönerek sulcus lateralis'e doğru yönelir. Burada a. cerebri anterior ve a. cerebri media denilen iki dalına ayrılır (Gövsa 2003, Ozan 2004, Arıncı 2006).



Şekil 4. A. carotis interna bölümleri. Gilroy atlas

A. carotis interna bulunduğu yere göre dört kısma ayrılarak incelenir (Şekil 4).

Pars Cervicalis: Başlangıçta a. carotis externa'nın dış tarafında bulunur. Yukarı doğru çıktıkça önce arkasına ve daha sonra da iç tarafına geçer ve dal vermez.

Pars Petrosa: Kafanın tabanına gelen a. carotis interna temporal kemiğin petroz parçasında bulunan canalis caroticus'a girer. Önce yukarı doğru seyreden arter kısa bir seyirden sonra kanalın seyrine uygun olarak 90° lik bir kıvrım yaparak öne ve mediale doğru yönelir. Kanaldan çıkınca foramen lacerum'un üst yüzünde yukarı doğru yön değiştirerek fossa cranii media'ya gelir. Bu seyri esnasında a. caroticotympanica'yı ve r. pterygoideus (Vidii)'u verir. A. carotico tympanica orta kulak boşluğuna gider. R. pterygoideus canalis pterygoideus'a gider. Her zaman bulunmayan çok küçük bir daldır (Gövsa 2003, Arıncı 2006).

Pars Cavernosa: Arterin sinus cavernosus içerisinde bulunan parçasıdır. Önce processus clinoideus posterior'a doğru yönelir. Daha sonra sfenoid kemiğin gövdesinin yan tarafında öne doğru uzanır. Processus clinoideus anterior'a gelince tekrar yukarı doğru kıvrılarak dura mater'i deler ve subarachnoid aralığa girer (Gövsa 2003, Arıncı 2006).

Pars Cerebralis: Subarachnoid aralığa giren a. carotis interna n. opticus ve n. oculomotorius'un arasından geçerek beynin alt yüzündeki substantia perforata anterior'a gelir. Burada uç dalları olan **a. cerebri anterior** ile **a. cerebri media**'ya ayrılır (Gövsa 2003, Arıncı 2006).

Pars Cavernosa'da Verdiği Dallar:

1-Rr. Sinus Cavernosi: Çok sayıda küçük daldır. Bu dallar hipofiz bezine, ganglion trigeminale'ye ve bu bölgedeki küçük yapılara giderler.

2-A. Hypophysialis Inferior: Hipofizin beslenmesine katılır.

3-R. Ganglion Trigeminalis: İnce bir daldır. Ganglion trigemini'yi besler.

4-R. Meningeus Anterior: Fossa cranii anterior'daki beyin zarlarını besler. A. ethmoidalis posterior'un a. meningea anterior dalı ile anastomoz yapar.

5-A. Ophtalmica: Processus clinoideus anterior'un dış yanında a. carotis interna'dan ayrılır. Canalis opticus içerisinde orbitaya girer. Bu seyri esnasında n. opticusun alt dış tarafındadır. A. ophtalmica, orbita'da bulunan yapıları, alın derisini, burun sırtını, sinus frontalis ve sinus ethmoidalis'i besler (Gövsa 2003, Arıncı 2006).

Pars cerebrealis'ten ayrılan dallar:

6-A. Cerebri Anterior: Sulcus lateralis cerebri'nin ucunda a. carotis interna'dan ayrılır. N. opticus'un üzerinde içe ve öne doğru ilerler. Beyin hemisferlerinin arasında bulunan yarıktaki (fissura longitudinalis cerebri) her iki taraftaki arter birbirine paralel olarak seyrederek. Burada karşı taraftaki arter ile a. communicans anterior aracılığı ile anastomoz yapar. Arter iki hemisfer arasında ve corpus callosum'un önünde yukarıya doğru, daha sonra corpus callosum'un üzerinde arkaya doğru seyrederek. A. cerebri posterior ile anastomoz yapar.

A. cerebri anterior'un kortikal dalları beyin hemisferlerinin iç yüzünde arkada sulcus parietooccipitalis'e kadar olan sahayı besler. Yine aynı oluğa kadar beyin dış yüzünün üst kısmındaki 2 cm'lik bir sahayı da besler. Bu dağılıma göre a. cerebri anterior lobulus paracentralis'teki miksiyon ve defekasyon merkezi ile gyrus precentralis'teki bacak sahalarını besler. Substantia perforata anterior'dan giren dalları nucleus lentiformis, nucleus caudatus ve capsula interna'yı besler. Bu arter seyri boyunca verdiği küçük dallar ile bulbus olfactorius, gyrus rectus, corpus callosum, gyrus cinguli, gyrus frontalis medialis, lobulus paracentralis'i ve precuneus'u besler (Gövsa 2003, Arıncı 2006).

A. Communicans Anterior: Ortalama 4 mm. uzunluğunda bir damardır. Fissura longitudinalis cerebri başlangıcında iki a. cerebri anterior'u birbirine bağlar.

Klinik Bilgi

A. cerebri anterior tarafından beslenen beyin bölgelerinin infarktüsünde özellikle alt ekstremitenin distalinde belirgin olmak üzere vücudun karşı yarısında motor fonksiyon zayıflığı ve duyu kaybı görülür. Bunun sebebi a. cerebri media'nın alt ekstremitenin daha proksimal kısımları ile ilgili korteks bölgelerini beslemelerinden dolayıdır.

7-A. Cerebri Media: A. carotis interna'nın daha kalın olan dalıdır. Sulcus lateralis cerebri içerisinde önce dışa, sonra insula üzerinde geriye ve yukarıya doğru seyrederek. Dalları hemisferin dış yüzünde ve insula'da dağılır. Kortikal dalları a. cerebri anterior'un beslediği üst taraftaki dar şerit şeklindeki saha ile, a. cerebri posterior'un beslediği polus occipitalis ve hemisferin infero-lateral bölümleri hariç tüm dış yüzü besler. Buna göre a. cerebri media, a. cerebri anterior'un beslediği bacak sahaları hariç tüm motor alanları besler. Substantia perforata anterior'dan giren dalları nucleus lentiformis, nuc. caudatus ve capsula interna'yı besler (Gövsa 2003, Arıncı 2006).

Klinik Bilgi

A. cerebri media tarafından beslenen beyin bölgelerin infarktüsünde özellikle üst ekstremitenin distalinde ve yüz bölgesinde daha belirgin olmak üzere alt ekstremitenin proksimal kısımları için vücudun karşı yarısında motor fonksiyon zayıflığı ve duyu kaybı görülür. Aynı zamanda harabiyete uğrayan hemisfere göre afazi (konuşma bozukluğu) da görülür. Eğer infarktüs sağ hemisferde ise basit resimlerin çizilmesinde zorluk, bir krokiyi yorumlama ve yerini bulmada güçlük, sol taraftaki vücut kısımlarının algılanamaması, vücudun orta hattında kalan objeleri algılayamama; motor konuşma merkezi harabiyetine bağlı Broca tipi afazi ortaya çıkar.

8-A. Communicans Posterior: A. cerebri anterior ve media'nın ayrıldığı yer yakınında a. carotis interna'dan ayrılır. A. cerebri posterior ile anastomoz yapar. Seyri esnasında n. oculomotorius'un üstünden geçer. Arka bölümünden çıkan küçük dallar substantia perforata posterior'u delerek thalamus'un iç yüzünü ve üçüncü ventrikül duvarını besler (Gövsä 2003, Arıncı 2006).

9-A. Choroidea Anterior: Küçük bir daldır. A. communicans posterior yakınında a. carotis interna'dan çıkar. Tr. opticus yakınında arkaya doğru uzanarak yan karıncıkların cornu inferius'una girer ve burada plexus choroideus'ta sonlanır. Bu arterden çıkan küçük dallar crus cerebri, corpus geniculatum laterale, tr. opticus ve capsula interna'yı besler.

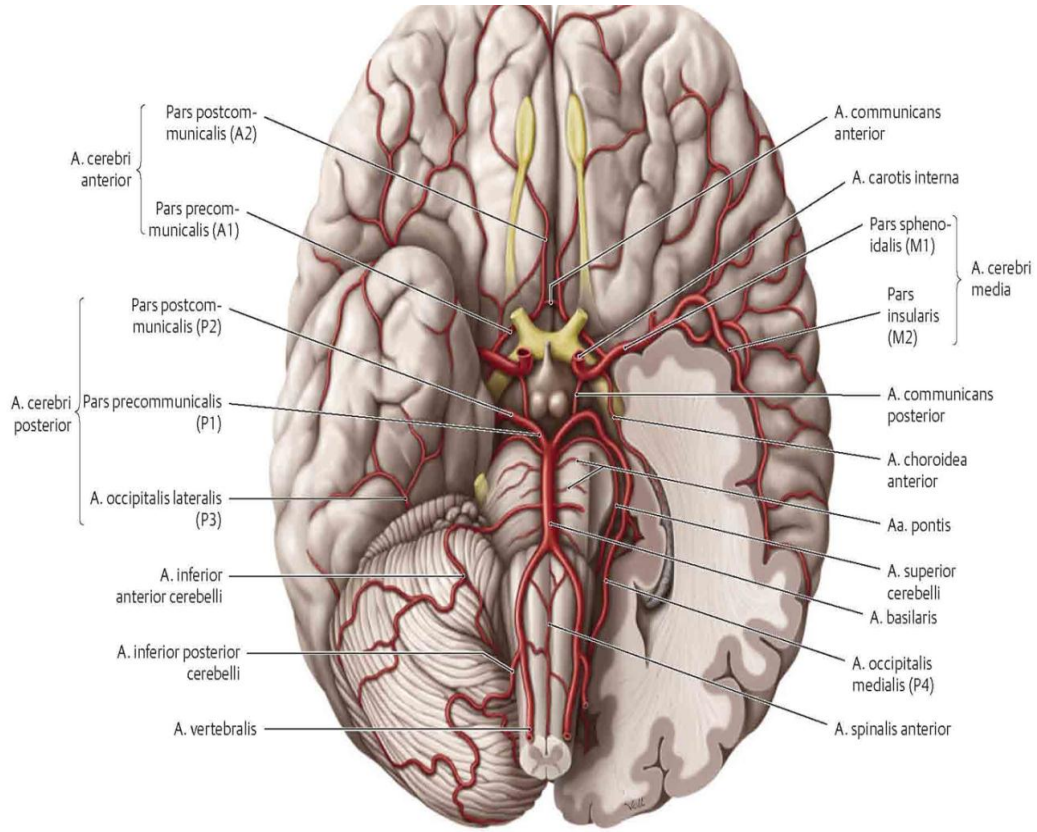
Klinik Bilgi

Beyin damarlarında oklüzyon (damar lümeninin tıkanması) veya hemoraji (damar içindeki kanın damar dışına çıkması, kanama) sonucu iskemi (doku kanlanmasının bozulması) gelişebilir. Buna bağlı olarak ortaya çıkan duruma stroke (felç, inme) denir. Bu durum hipertansiyon ve anevrizma (damarların aşırı genişlemesi) sonucu hemoraji sonucu gelişebileceği gibi kalp hastalıklarında, enfeksiyon, travma ve tümör gibi olaylar sonucunda oluşabilir. Dokuda iskeminin devam etmesi sonucu ilgili arter tarafından beslenen beyin dokusunda infarktüs yani doku ölümü meydana gelir. Fakat iskemi ortadan hemen kalkarsa doku hasarı olmaz ya da az olur. Infarktüs sonucu doku harabiyeti kalıcı olduğu için o bölge ile ilgili fonksiyon genellikle kalıcıdır. Serebral

damarların yırtılması sonucu gelişen kanamalar beyin parankiminin içine ve dışına olabilir.

2.6. CIRCULUS ARTERIOSUS CEREBRI (WILLIS POLİGONU)

Kafatası tabanında, fossa interpedicularis içinde, infundibulum ve chiasma opticum etrafında oluşan bir damar halkasıdır. Bu halka a. communicans anterior, a. communicans posterior, a. cerebri anterior, a. cerebri posterior, a. carotis interna ve a. basilaris arasında oluşur. Bu poligon a. carotis interna ve a. basilaris tarafından getirilen kanın eşit basınçla dağılımını sağlar (Şekil 6) (Gövsä 2003, Arıncı 2006).



Şekil 5. Beyni besleyen arterler Gilroy, 2012

Beynin önemli bölgelerini besleyen damarlar

a- Corpus striatum ve capsula internanın büyük kısmını a. cerebri media'nın dalları, az bir kısmını a. cerebri anterior besler.

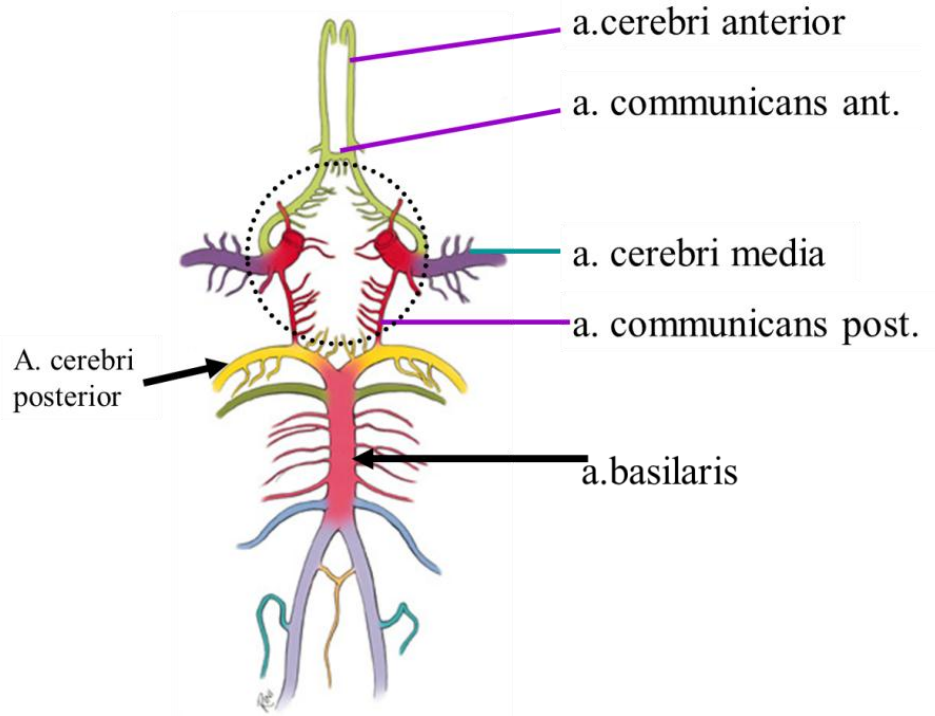
b- Thalamus'u a. communicans posterior, a. basilaris ve a. cerebri posterior besler.

c- Mesencephalon'u a. cerebri posterior, a. cerebelli superior ve a. basilaris besler.

d- Pons'u a. basilaris, a. cerebelli superior, a. inferior anterior cerebelli ve a. inferior posterior cerebelli besler.

e- Bulbus'u a. vertebralis, a. spinalis anterior, a. spinalis posterior, a. inferior posterior cerebelli ve a. basilaris besler.

f- Beyinciği a. superior cerebelli, a. inferior anterior cerebelli ve a. inferior posterior cerebelli besler.



Şekil 6. Willis Poligonu (Cerebri Humani Atlas)

2.7. İNME

İnme; Yirmidört saatten daha uzun süren, fizik kapasitede yetersizlikle sonuçlanan, parsiyel iyileşmenin olduğu veya olmadığı major nörolojik defisittir (Kutluk 2004).

İnmenin ekstrakranial damar hastalığı ile ilişkili olduğunu ortaya çalışma 1875'te Gowers tarafından yapılmıştır. Bu raporda sol gözde görme kaybı olan ve sağ hemiplejisi mevcut olan hasta ele alınmış ve bunun nedeninin sol karotis arterdeki daralmaya dayalı olduğunu söylenmiştir (Rutherford 1995, Hunt 1914).

1904 yılında, karotis arter hastalığı ile serebrovasküler semptomlar arasındaki ilişki Chiari tarafından belirtilmiştir. 1914'de Hunt, hemiplejisi mevcut olan 20 hastanın klinik özelliklerini ve karotis arter darlığının inmenin nedeni olabileceğini belirtmiştir. 1927'de Moniz serebral anjiyografi olgusunu sunmuş ve 1936'da Sjoqvist serebral anjiyografi ile internal karotis arter oklüzyonunu göstermiştir (Hunt 1914).

1937 yılında, Moniz ve arkadaşları serebral arteriografinin önemli bir teknik olduğunu göstermişlerdir (Strully 1953). 1951 yılında Fisher, servikal bölgedeki internal karotis arterin oklüzyonu ile geçici iskemik atakların ilişkisini ortaya koymuştur (Fisher 1951).

İlk KEA Strully, Hurwitt ve Blankenberg tarafından 28 Ocak 1953 tarihinde operasyondan iki hafta önce ciddi inme geçiren bir hastaya yapılmıştır. Burada oklüde olan damarlarda cerrahinin etkili olmadığı fakat kısmi darlıklarda endarterektominin yapılması gerektiği savunulmuştur (Strully 1953).

7 Ağustos 1953 tarihinde DeBakey ilk başarılı tromboendarterektomiye 53 yaşında trans iskemik atak (TİA) geçiren bir hastada gerçekleştirmiştir (DeBakey 1975).

Eascott ve arkadaşları da 1954 yılında TİA geçiren bir hastada başarılı karotid endarterektomi (KEA) uygulamışlardır (Eastcott, Pickering and Rob 1954).

Endovasküler tedavi ise ilk kez 1980 yılında bu alandaki ilk anjiyoplasti olan balon anjiyoplastiydi. Kerber ve arkadaşları tarafından uygulanmış olan bu ilk anjioplasti distal bifurkasyon endarterektomi operasyonu esnasında proksimal stenozun kateter yoluyla dilatasyonunu tarifliyordu (Kerber, Hornwell and Loeden 1980).

Bunu Theron ve arkadaşlarının 1987'de 48 hasta üzerinde yaptıkları karotis arterlerin aterosklerotik ve cerrahi sonrası perkutanöz anjiyoplastisini anlattıkları makaleleri takip etti (Theron, Reynold and Casasaco 1987).

Bu iki çalışmalarda teknik başarı sırayla %94 ve %95, morbidite oranı % 4,9 ve % 5 olarak açıklanmıştır (Luebke, Aleksic and Brunkwall 2007).

1996 yılında Kachel R.,1995 yılına kadar yapılan anjiyoplasti vakalarını toparlayarak yaptığı derleme çalışmasında 523 anjiyoplasti prosedüründe minör ve geçici komplikasyon oranını %6.3, başarı oranını %96.2, morbiditeyi %2.1 olarak tespit etmiş ve hiç ölüm olmadığını saptamıştır (Kachel 1996).

2.8. ATHEROSKLEROZ VE KAROTIS ARTER STENOZU

Atheroskleroz; arter duvarında yağ, kolesterol ve kalsiyum birikmesinin yol açtığı plak oluşumundan ötürü arterin çapının daralmasıdır. Beyinde arterin daralması ve tıkanması felce yol açar. Koroner arterlerdeki daralma veya tıkanma kalp krizine sebep olabilir (myokard infarktüsü, MI). Atheroskleroz arter duvarının elastisitesini kaybedip sertleşmesi ve kalınlaşmasıdır. Bu durum arter duvarının kalsifikasyonu ve fibrozisi nedeniyle oluşur ve yaş, yüksek tansiyon, diyabet ve diğer bazı koşullara bağlı olarak gelişir (Kyung, Harold and Nancy 2017).

Gelişmiş toplumlarda ateroskleroz ölüm ve sakat kalmanın en önemli sebebidir. Aterosklerotik lezyonlar arterlerin dallanma olan bölgelerinde ve kan akımına yön verilen bölgelerde meydana gelmektedir (Braunwald 2004). Ateroskleroz genellikle uzun dönem bugu vermeden ilerledikten sonra klinik bulgu vermeye başlamaktadır.

Aterosklerozun en sık tercih ettiği lokalizasyonlar, karotis arter bifurkasyonu, internal karotis arterler ve proksimal vertebral arterlerdir. Arterlerin bifurkasyon noktalarını tutan plak oluşum paterni lokal hemodinamik etkilerin ateroskleroz patogenezindeki kritik rolünü ortaya koymaktadır. Boyunda, plaklar özellikle büyük damar orijinlerini, ana karotid arter bifurkasyonunu ve proksimal arteri tutmaktadır. İntrakraniyel atherosklerotik damar hastalığı kavernoöz internal karotid arter (İKA) segmentini ve baziler arter bifurkasyonu gibi ana damar bifurkasyonlarını kapsar. Daha distal damarlar daha az sıklıkla etkilenir ancak arteriyoloskleroz ve değişken ateromatöz

vaskülit benzeri stenoz ve dilatasyon odakları izlenebilir (Morris PP 1997, Osborn 1999).

2.8.1 Atheroskleroz İçin Risk Faktörleri

a) Değiştirilebilen risk faktörleri

Yaşam şekli

Sigara kullanımı

Obezite/şişmanlık

Hareketsiz yaşam

b) Değiştirilemeyen risk faktörleri

Yaş

Genetik

Erkek cinsiyet

c) Yaşam tarzı ve farmakoterapi ile ilgili faktörler

Hipertansiyon

İnsülin direnci

Lipid bozuklukları (Braunwald 2004).

2.9. KAROTIS ARTER STENOZUNUN TANISI

KAH da tanı koymada en önemli nokta doğru ve eksiksiz bir şekilde hasta öyküsünün alınmasıdır. Devamında uzman bir nörolog tarafından detaylı fiziksel muayene yapılmalıdır. Tanı koyma işlemi invaziv ve noninvaziv tetkikler ile tamamlanır.

2.9.1. Noninvaziv Tetkikler

2.9.1.1. Karotis Doppler Ultrasonografi (KDU)

KAD için en çok kullanılan noninvaziv görüntüleme yöntemi olan Karotis Doppler Ultrasonografi (KDU), hem arter içindeki akımı değerlendirebilmeye, hem de belli parametreler kullanılarak akım hızını hesaplamaya olanak sağlar. Böylece stenoz derecesi hakkında yorum yapabilmemizi sağlar. KDU, noninvaziv bir modalite olmasının yanı sıra ucuz ve taşınabilir bir methodur.

KDU karotis girişimlerinde %90'ın üzerine kadar klinik olarak yönlendirme amaçlı kullanılan yöntemdir (Zafar, Tai and Murphy 2012).

Hasta başında uygulanabilmesi büyük avantaj sağlamasına karşın uygulayıcının yorumuna bağlı olduğu için uygulayıcı merkezli hata olasılığı yüksektir. %70 üzeri ciddi darlıklarda güvenilirlik açısından yüz güldürücüdür (Faught et al 1994). Ancak %50-69 arasındaki darlık düzeylerinde güvenilirliği düşüktür (Wardlaw, Chappell, Best, Wartolowska and Berry 2006).

KDU ile plak yapısı hakkında bilgi vericidir. O'Donnell ve arkadaşlarının ülser tespiti için yaptıkları çalışmada spesifite %87, sensitivite %89, ve plak içi hemoroji için spesifite %84, sensitivite %93 saptanmıştır (Ascherstaff et al 1984). Karotis hastalarında stenozun derecesi, gri skala incelemeye ve İKA pik sistolik velosite (PSV), İKA end-diastolik velosite (EDV) ve PSV İKA/İKA oranları hesaplanır. Yüksek dereceli stenozlarda stenozu hesaplamak için PSV'nin doğru bir parametre olduğu kanıtlanmıştır. 125 cm/sn'den az olan İKA PSV'si %50 çap stenozu ile, 125 ile 250 cm/sn arasında olan İKA PSV'si %50-75 çap stenozu ile, 250 cm/sn'den büyük olanlar ise %75-80 çap stenozu ile uyumludur (Tablo I). EDV'nin yüksek evre stenoz derecelerinin değerlendirilmesinde faydalı olduğu kanıtlanmıştır (Kassam, Johnston, Cobbold 1985, Friedman, Hainline, Feinberg, Lesser, Napolitano 1988, Hunink, Polak, Barlan, O'Leary 1993, White, Donayre, Kopchok 1997).

Tablo I Doppler USG ile karotis arter stenozunun derecelendirilmesinde (%) hız kriterleri

Stenoz (%)	PSV İKA (cm/s)	EDV İKA (cm/s)	PSV İKA/İKA
0-29	<100	<40	<3.2
30-49	110-130	<40	<3.2
50-59	>130	<40	<3.2
60-69	>130	40-110	3.2-<4.0
70-79	>210	120-140	≥4.0
80-95	>210	>140	≥4.0
96-99	İnce Akım	İnce Akım	İnce Akım
100	Oklüde	Oklüde	Oklüde

2.9.1.2. Magnetik Rezonans Anjiyografi (MRA)

Magnetik Rezonans Anjiyografi (MRA), klinik kullanımı gün geçtikçe artan bir demonstrasyon modalitesidir. Ajite, pacemaker'ı olanlarda, metalik protezleri bulunanlarda, klostrafobik hastalarda genel durumu zayıf olan hastalarda kullanımı avantajlı olmamasına karşın karotis sirkülasyonunu kökeninden intrakraniyel damarlara kadar tümüyle gösterebilmesi bakımından önemli bir avantaja sahiptir.

2.9.1.3. Bilgisayarlı Tomografi Anjiyografi (BTA)

Bilgisayarlı tomografi anjiyografi (BTA) ile ciddi stenozları oklüzyonlardan ayırtetmede, servikal ve intrakraniyel damar yapısını görüntülemeye KDU ile başbaştır. Ancak bununla birlikte damar içi kontrast madde kullanımı nefrolojik yönden sıkıntısı bulunan hastalarda kullanımını kısıtlamaktadır (Dillon, van Leeuwen, Fernandez, Eikelboom, Mali 1993).

BTA'nın karotis stenozlarını derecelendirmedeki etkinliği %82-92 ile oldukça yüksektir (Marcus CD et al 1999).

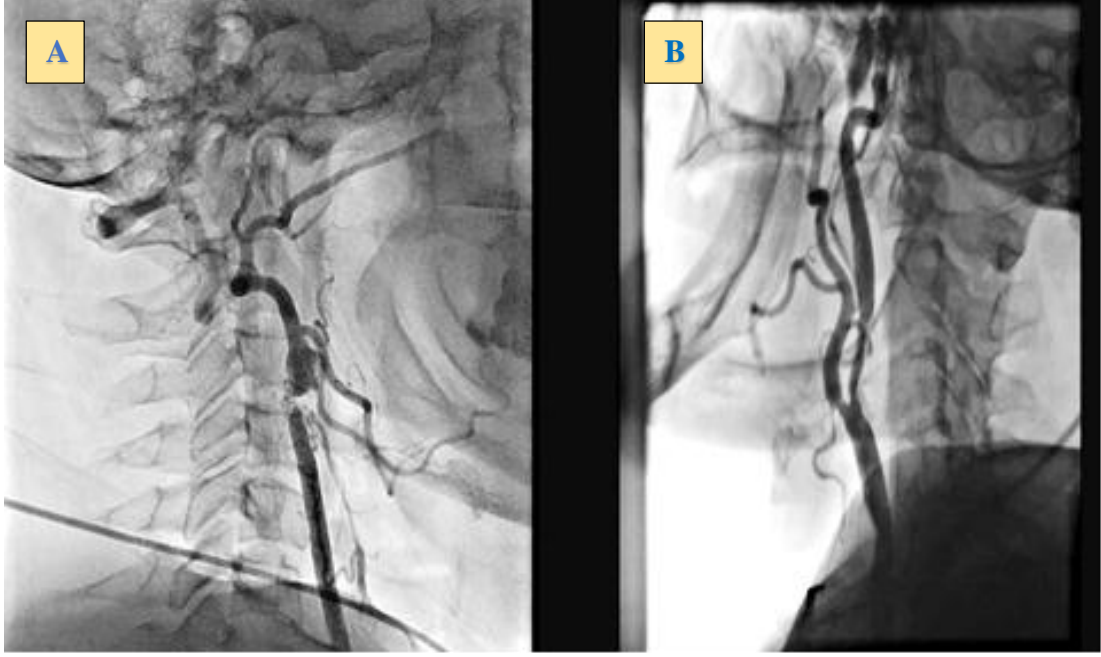
2.9.2. İnvaziv tetkikler

2.9.1.1. Anjiyografi

Kullanılmaya başladığı günden itibaren ve günümüzde de karotis arter temel görüntüleme modalitesi olarak altın standart olarak kabul edilmektedir (ECST 1991, NASCET 1991).

Anjiyografi, KAD değerlendirilmesinde diğer yöntemlere göre daha güvenilir bir modalite olarak kabul edilmesine karşın anjiyografiye bağlı inme olasılığı %0.5-1 arasındadır (Ullrich, Moore and Parsons 1986).

Günümüzde en güvenilir demonstrasyon yöntemi olarak anjiyografi kabul edilse de USG ve MRA'ya göre daha az tercih edilmektedir. MRA ve doppler USG nin yapılan çalışmalarda karotis arter stenozu tespitinde rutin olarak kullanılabilceği belirtilmektedir (Şekil 7).



Şekil 7. Karotis Arter Stenozunun Anjiografik Görüntüsü (Sakarya Üniversitesi Eğitim Araştırma Hastanesi Kardiyoloji Bölümü Anjio Ünitesinden alınmıştır)

A: Sağ internal karotis arterinin tam oklüzyonu

B: Hem internal hem de external sol karotis arterlerin kritik stenozu

2.10. KAROTİS ARTER STENOZUNUN TEDAVİSİ

2.10.1. Karotis Arter Stenozunun Medikal Tedavisi

Asetil salisilik asit (ASA) genel anlamda medikal çevrelerce kabul görmüş ve KAD tedavisinde en yaygın kullanım alanına sahip ajandır ancak yeni çalışmalara bakıldığında tiklopidin, klopidogrel ve dipirydamol de serebrovasküler hastalığı olan hastalarda ve özellikle inmeyi önlemede etkin ajanlardır. 1994'te yayınlanan Antiplatelet Trialists' Collaboratio'nun yaptığı çalışma, 1 aydan fazla antiplatelet terapisi alan 73247 yüksek riskli hastayı içermektedir. Çalışma temel olarak hastaların mortalite oranlarını, major inme oranlarını ve ölümcül olmayan inme oranlarını değerlendirmiştir. İnme veya vasküler orijinli ölüm oranlarındaki azalma %27 olup bunun %25'i aspirine atfedilmiştir (Antiplatelet Trialists' Collaboration 1994).

Clopidogrel Versus Aspirin in Patients at Risk of İschæmic Events (CAPRIE) çalışması klopidogrel (75 mg/gün) ve ASA'nın (325 mg/gün) iskemik inme, MI veya vasküler ölümü önlemede göreceli etkinliğini değerlendiren bir çalışmadır. İnme ile

ilgili alt grupta klopidoğrel'e baėlı olarak yukarıda tanımlanan olaylarda %8.7 gibi küçük bir oranda rölatif risk azalması bildirilmektedir (CAPRIE 1996). Aspirin ve dipirydamol'un kombinasyonunun deėerlendirildiėi The European Stroke Prevention Study-1 ve 2'de inme oranındaki azalma sırasıyla %33 ve %21.3 olarak bildirilmiştir (ESPS 1987, Diener, Cunha, Forbes, Sivenius, Smets and Lowenthal 1996).

2.10.2. Karotis Arter Stenozunun Cerrahi Tedavisi

Bulgusal seyreden karotis hastalarında endarterektomi konusunda iki büyük çok merkezli çalışma MRC European Carotid Surgery Trial (ECST) ve North American Symptomatic Carotid Endarterectomy Trial (NASCET)'dir. Bu iki çalışma kendilerinden sonra yapılan çalışmaları etkilemişler ve ciddi akademik tartışma ve eleştiriler meydana getirmişlerdir. Bu çalışmalarda KAD derecesinin belirlenmesi için farklı yöntemler kullanılmıştır. ECST'de stenozun derecesi en dar lümen seviyesinde ölçülürken, NASCET'te stenoz derecesi stenoz yerindeki en dar lümeni ölçüp bunu distaldeki karotis lümeni ile karşılaştırılması ile hesaplamıştır. Buna göre ciddi darlık NASCET için %70-99 iken ECST çalışmasında bu oran %80-99'a karşılık gelmektedir (Toole, Castaldo 1994, Barnett, Taylor and Eliasziw 1998).

Bu çalışmalardan NASCET, KAD bulguları mevcut olan 1212 hastayı karotis endarterektomi etkinliğini ölçmek için randomize etmiş bir çalışmadır. NASCET in çalışmasındaki 596 hastaya sadece medikal tedavi uygulanırken, geri kalan 616 hastaya ise medikal tedavi ve karotis endarterektomi eşzamanlı uygulanmıştır. 2 yıl sonunda cerrahi grupta aynı tarafa ait inme oranı %9 iken medikal grupta ise %26 olarak bulunmuştur. %50 ile %69 stenozu olan alt grupta ise çok sınırlı oranda fayda sağlanmış olup 5 yıllık takip sonucunda ipsilateral inme oranı medikal grupta % 22,2 iken cerrahi grupta % 15,7'dir. %50'den az stenozu olan hasta grubunun ise cerrahiden fayda görmediėi bildirilmiştir (Barnett, Taylor, Eliasziw 1998).

Üç yıllık takip sonucu oluşturulan ECST çalışmasında tek taraflı inme riski cerrahi grupta %2,8, medikal tedavi grupta ise %16,8 bulunmuştur. Aynı çalışmada tek taraflı inme, üç yıllık ölüm veya herhangi bir inme için risk cerrahi grupta %12,3, medikal tedavi grubunda %21,9 saptanmıştır (ECST 1998).

Bu sonuçlara göre NASCET ve ECST nin çalışmalarında semptomatik ve ciddi darlığı (%70-99) mevcut olan hasta grubunun cerrahi tedaviden istatistiksel olarak anlamlı oranda fayda göreceėi ortaya konmaktadır.

2.10.2.1. Yüksek Riskli Hastalarda Karotis Endarterektomi

Karotis endarterektomi (KEA) genel olarak iyi bir revaskularizasyon yöntemi olsada bazı hastalarda tedavi seçimi olarak yüksek riskli bir tedavidir.

KEA için yüksek risk grupları:

Kardiyopulmoner kapasitesi zayıf olan hastalar (son 6 haftada geçirilen kalp cerrahisi geçirenler, FEV (Zorlu ekspirasyon kapasitesi) 1 saniyede 0.8'den küçük, Kararsız anjina (CCSIII/IV) vb).

Daha önce ipsilateral karotis endarterektomi (KEA) geçiren hastalar

Boyun yapısı hassas olan hastalar (Baş ve boyun tümörü nedeniyle RT tedavisi alanlar, Romatoid Artrit gibi vertebraları immobilize eden durumlar, daha önce boyun diseksiyonu geçirenler vb).

3. MATERİYAL VE METOT

3.1. HASTA GRUBU

Çalışma Mart 2010'dan Ekim 2015'e kadar tek bir merkezde geriye dönük olarak yürütülmüştür. Karotis anjiyografi yapılan toplam 614 hasta analiz edildi. Bunlar arasında, bu çalışmada klinik olarak KAH şüphesi bulunan 45 hastaya koroner anjiyografi yapıldığı kaydedildi. Daha önceden Koroner ve karotis revaskülarizasyonu öyküsü olan hastalar hariç tutuldu. Tüm hastalardan yazılı bilgilendirilmiş onam alındı ve yerel etik kurul onayı alındı. Anjiyografi öncesi tüm hastalarda karotid arterlerin Doppler USG ya da (BTA) ya da manyetik rezonans anjiyografi (MRA) ile değerlendirildiği saptandı. Genel bir tedavi ve tanısal yaklaşım olarak; Doppler USG, BTA veya MRG ile %50 den fazla darlık saptanan tüm semptomatik ve %60 dan fazla darlık saptanan tüm asemptomatik hastalara Tendra M ve ark yaptığı çalışmada (2011) karotis anjiyografisi uygulandığı saptandı. Koroner anjiyografinin endikasyonlarının şu şekilde olduğu kaydedildi: kalp iskemisini düşündüren semptomlar, KAH için yüksek riskli olduğunu düşündüren klinik özelliklerin varlığına dayanan doktor tavsiyesi ve yüksek KAH riski gösteren noninvaziv test sonucu varlığı. Bütün anjiyografi işlemleri iki deneyimli girişimli kardiyolog (RA, HK) tarafından gerçekleştirilmiştir. Karotid arterlerin selektif bilateral konvansiyonel ve dijital subtraction anjiyografisi (DSA), 5 Fr Simmons-2 kateteri kullanılarak yapıldı. KAD'nın şiddeti, sol ve sağ common, Internal ve Eksternal Karotid Arterleri içeren karotid arter segmentlerinin altı ayrı parçasının DSA görüntüleri ile değerlendirildi. Altı karotid arter segmentinin her biri, stenoz derecelerine göre beş kategoriden birinde skorlandı. Beş stenoz kategorisine çap stenozu derecesi dahil edildi: % 0-49, % 50-74, % 75-90, % 90-99 ve toplam oklüzyon. Stenoz derecesi, Common, Internal ve Eksternal Karotid Arterleri için Kuzey Amerika Semptomatik Karotis Endarterektomi Çalışması (NASCET) Ferguson GG ve ark (1999) kriterlerine göre anjiyografi ile hesaplandı. Düşük dereceli karotid stenozun % 50' den azının hemodinamik olarak önemsiz olduğu kabul edilmiştir. Her bir darlık kategorisine 0'dan 4'e kadar puan verildi; % 0-49 arası 0, ve 4'e toplam oklüzyona kadar değişen skorlar verildi. KAD'ın şiddeti şu şekilde hesaplandı: Long TH ve ark (1999) çalışmasına uygun olarak her hastada altı karotid arterdeki %49'dan fazla darlık olan damar sayısının toplamı hesaplandı.

3.2. KORONER ANJİYOGRAFI VE SYNTAX SKORU

Koroner anjiyografi, üç deneyimli kardiyolog (RA, HK, ET) tarafından standart teknikler kullanılarak gerçekleştirildi. KAH, \geq % 50 çaplı stenoz olarak tanımlandı. Başlangıçtaki koroner anjiyograma göre, \geq 1,5 mm çapındaki damarlarda \geq % 50 çaplı stenozu olan her koroner lezyon ayrı ayrı skorlandı ve SYNTAX web sitesinde mevcut olan (www.syntaxscore.com) (erişim tarihi: 25.10.2017) SxScore algoritması Sianos G ve ark (2005) kullanılarak hesaplanan genel SxScore'u sağlamak için bu skorlar SYNTAX score calculator (2013) ile birleştirildi. Düşük bir Sxscore, \leq 22, orta puan 23 ile 32 ve yüksek puan \geq 33 olarak tanımlanmıştır [20]. Hastalar SxScore'a göre iki gruba ayrıldı: Düşük risk skoru (skor <22) olan grup 1, orta ve yüksek riskli (skor 22) grup 2. Grupları KAD skoruna göre karşılaştırdık.

3.3. İSTATİSTİKSEL ANALİZ

İstatistiksel analiz, Windows programı için SPSS 20.0 (IBM İstatistik Paketi, Sosyal Bilimler İstatistikleri 20, SPSS Inc., IBM Corp., Armonk, NY) tarafından gerçekleştirildi. Kategorik değişkenler sayım (n) ve yüzdeler (%) olarak gösterildi ve sürekli veriler ortalama \pm standart sapma olarak sunuldu. Kategorik değişkenleri karşılaştırmak için Ki-Kare testi kullanıldı. SxScore'ya göre düşük ve orta-yüksek skorlu gruplar arasındaki sürekli verileri karşılaştırmak için Kruskal Wallis H ve Mann-Whitney U testi kullanıldı. SxScore ve KAD skoru arasındaki korelasyonları belirlemek için Spearman korelasyon katsayıları kullanıldı. İki taraflı <0.05'lik p değerleri istatistiksel olarak anlamlı kabul edildi.

4. BULGULAR

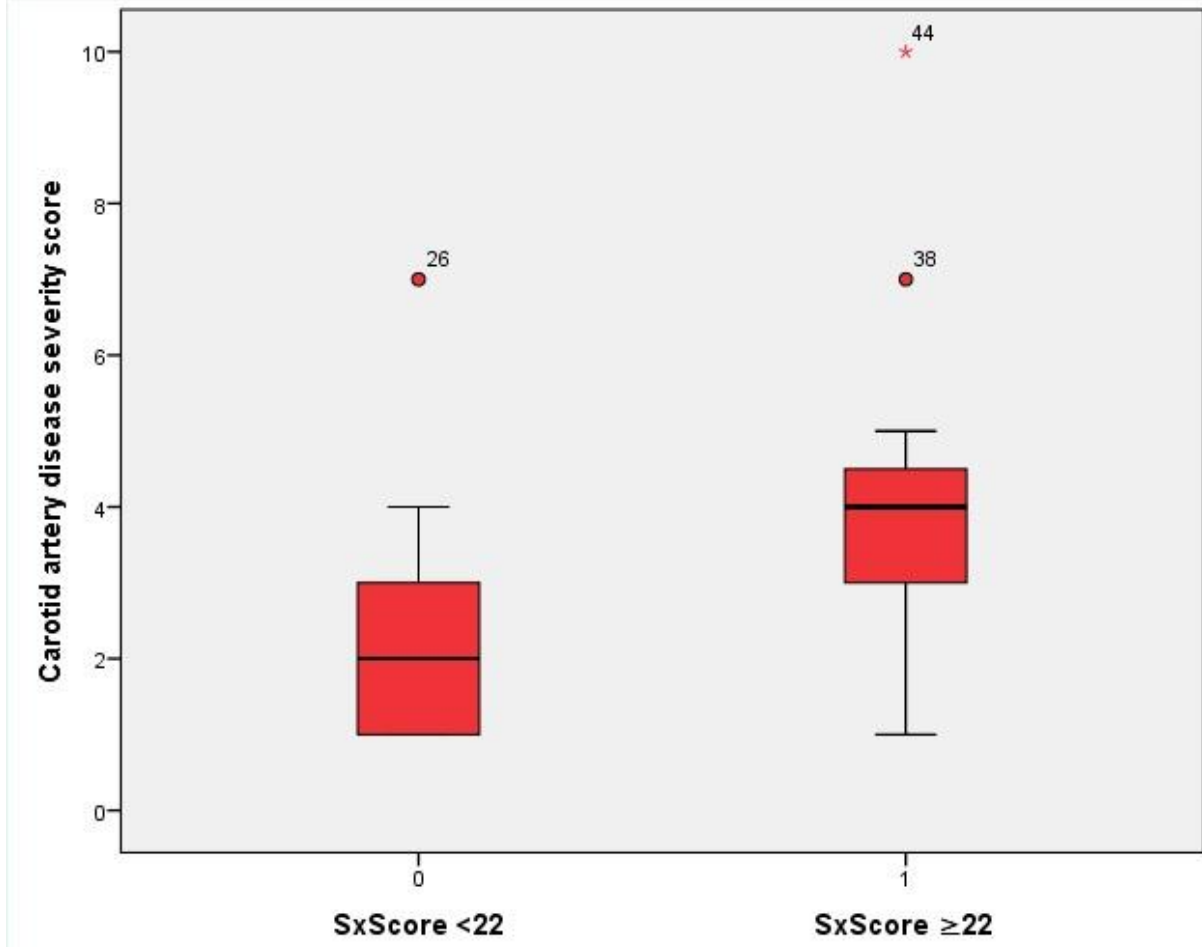
Çalışmaya eş zamanlı karotid ve koroner anjiyografi uygulanan 45 hasta dâhil edildi. Çalışma grubu 29 erkek, 16 kadın olup, yaş ortalaması 66.7 ± 8.9 yıl idi. Hastalar SxScore sınıflandırmasına göre grup 1 ($n = 33$, SxScore <22) ve grup 2 ($n = 12$, SxScore ≥ 22) olmak üzere iki gruba ayrıldı. Grup 1 ve grup 2'deki medyan SxScore sırasıyla 5 (dağılım 0-20) ve 28 (sayı 22-45) idi. Yaş, cinsiyet, hipertansiyon, şeker hastalığı, hiperlipidemi ve önceki inme öyküsü gibi temel klinik özellikler gruplar arasında benzerdi. Çalışma popülasyonunun demografik ve klinik değişkenleri Tablo 1'de özetlenmiştir. KAD şiddet skoru orta ve yüksek SxScore grubunda düşük Sxscore grubuna göre anlamlı derecede daha yüksekti. Ayrıca, Sxscore ve KAD skoru arasında anlamlı korelasyon vardı ($r = 0.47$, $p = 0.001$) (Şekil 9).

Tablo II. Çalışma popülasyonunun demografik ve klinik özellikleri

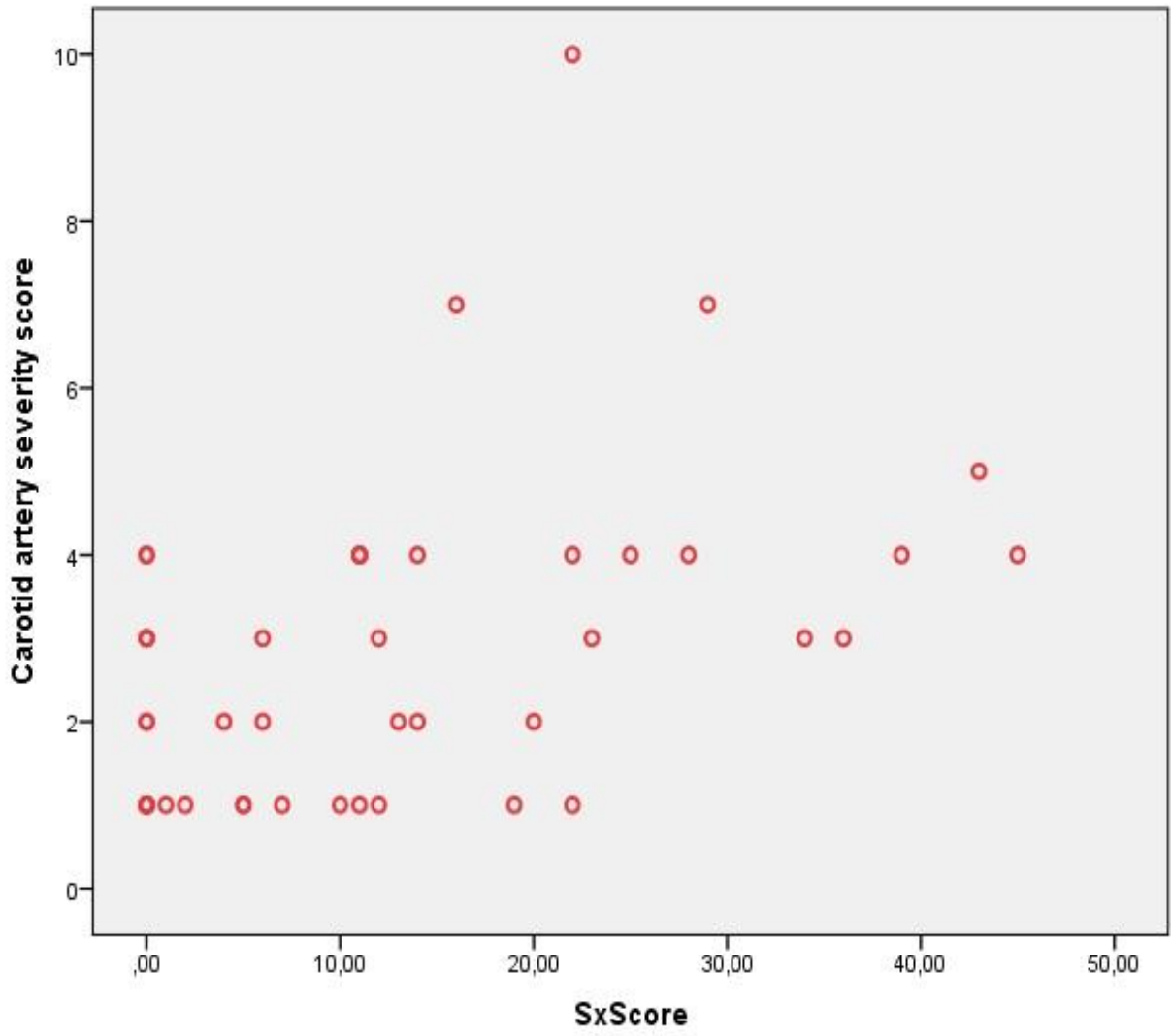
	SxScore <22 n=33	SxScore≥22 n=22	p value
Yaş (ortalama, SD)	66.15±8.9	68.2±8.8	NS
Cinsiyet (kadın, n,%)	12 (36%)	4(33%)	NS
Hipertansiyon (n, %)	29 (88%)	10 (84%)	NS
Diabetes mellitus (n, %)	10 (30%)	6 (50%)	NS
Sigara içimi (n, %)	9 (27%)	3 (25%)	0.756
Total kolesterol, mg/dl	191±39	177.6±46.4	0.441
LDL, mg/dl	125,7±35	115.3±45.3	0.141
HDL, mg/dl	44.9±14.8	45.2±8.8	0.364
Karotid arter şiddeti skoru (median, IQR, IU/ml) *	1/2/3	3/4/4.75	0.001

LDL, düşük yoğunluklu lipoprotein; HDL, yüksek yoğunluklu lipoprotein; SD, standart sapma.

Veriler, normal dağılan değişkenler için ortalama ± standart sapma ve eğrisel değişkenler için ortalama veya n (%) 'dir.



Şekil 8. Düşük ve Orta-Yüksek Sxscore Gruplarında Karotid Arter Şiddeti Skoru



Şekil 9. Karotid Arter Şiddeti Skoru ile Sxscore Arasındaki Korelasyon Analizi

5. TARTIŞMA

Bu çalışma, karotid arter hastalığı şiddeti ile koroner arter hastalığı kompleksitesi arasında anlamlı bir ilişki olduğunu ortaya koymuştur. Ayrıca, orta ve yüksek SxScore'lu hastalarda KAD skorunun, düşük SxSkorlu grupla karşılaştırıldığında anlamlı derecede yüksek olduğu saptandı. Daha önce karotis ve koroner arter hastalığı arasında çok sayıda çalışmalar olsa da, bu çalışmadan literatürde ilk kez SYNTAX Skoru ve Karotis Skoru kullanılarak her iki bölge arasında anatomik lezyon dağılımı ve yaygınlığı değerlendirilmiş oldu.

Karotid arter hastalığı, yaygın aterosklerozun belirgin bir göstergesi olarak görülmektedir (Rundek et al 2008). Karotid ve koroner arterlerin eş zamanlı aterosklerotik lezyon prevalansı kademeli olarak artar ve iskemik inme hastalar, CABG ve CEA uygulanan hastalar ve asemptomatik kişiler de dahil olmak üzere çeşitli klinik ortamlarda kötü sonuçların prediktörü olarak bilinmektedir. Felçten kurtulanlarda KAH 'ın hastaların önde gelen ölüm nedeni olduğunu ve asemptomatik KAD'lı hastaların gelecekteki miyokard enfarktüsü riski inme oranının daha yüksek olduğunu ileri süren bazı inandırıcı kanıtlar görülmüştür. KAH olan hastalarda > % 50'lik KAD prevalansının % 14,5 olduğu, bunun da > % 60, > % 70 ve > % 80 KAD olan hastalarda sırasıyla % 8,7, % 5,0 ve % 4,5 olduğu bildirilmiştir. Dahası, yaygın KAH hastalarda asemptomatik KAD prevalansı kademeli olarak arttığı görülmüştür. Kallikazaros ve ark. tek damar (1VD), çift damar (2VD), üçlü damar (3VD) ve sol ana hastalığı (LMD) olan hastalarda anlamlı KAD prevalansının (karotisin lümen çapındaki darlık \geq 50% den fazla olan darlıklar doppler ultrason ile ölçüldü) sırasıyla %5, %13, %25 ve %40 olduğunu ortaya koydu.

632 Japon hastada Tanimoto S ve ark tarafından yapılan bir çalışmada (2005) sırasıyla 1VD, 2VD ve 3VD olan hastaların %14'ünde, %21'inde, %36'sında > %50'lik bir ultrasonografi ölçümü mevcuttu. Bu araştırmalar, hastalıklı koroner arter sayısına dayanarak koroner arter şiddetini değerlendirilmiştir.

Ancak bununla birlikte, bu çalışmaların hiçbirinde, koroner karmaşıklığın miktarının belirlenmesinde standart bir yöntem olarak onaylanan SxScore kullanılmamıştır. Sianos G ve ark göre (2005) SxScore sadece KAH şiddetini ve kapsamını objektif olarak ölçmekle kalmamakla birlikte koroner lezyonun karmaşıklığını değerlendirmemize izin vererek diğer yöntemlerden farklıdır. Serruys PW ve ark (2009) ve Taggart DP ve ark (2011)'na göre yüksek doğruluk ve tekrar edilebilirliğinden dolayı, SxScore, klinik kullanımda uygulanabilir bir yöntem olarak ortaya çıkmıştır ve koroner revaskülarizasyona maruz kalan hastalar arasında karar verme ve prognozu tahmin etmek için kullanışlıdır. Birkaç çalışmada, (Costanzo et al 2014, Korkmaz ve ark 2012) karotid duplex ultrason parametreleri ile koroner arterlerin skoru arasındaki ilişki araştırılmıştır. Ikeda et al, ortalama karotis intima-media kalınlığı (IMT) ile SxScore arasında belirgin bir korelasyon gösterdi. Onlar ortalama IMT $\geq 0,9$ mm'li hastaların, kalınlaşma olmayan hastalardan belirgin şekilde daha yüksek SxScore'a sahip olduğunu gösterilmiştir. Korkmaz ve ark (2012), kararlı koroner arter hastalığı olan hastalarda karotis IMT ve toplam Skor arasında da anlamlı bir korelasyon bulmuşlardır ($p < 0.001$). Costanzo ve arkadaşları (2014) tarafından yapılan bir çalışmada ise tersine, karotis USG ile hesaplanan ≥ 50 çaplı darlık olarak tanımlanan önemli karotid arter stenozu prevalansı ile SxScore arasında korelasyon bulunmadığı gösterilmiştir.

Çalışmamız yukarıda listelenen çalışmalardan oldukça farklıdır. Her iki hastalığın birlikte var olma oranını bildiren bu çalışmalar, karotis doppler USG muayenesine dayanmaktadır. Aslında, karotis IMT'nin aterosklerotik yükün geçici bir işareti olduğu bildirilmiştir (Sibal L ve ark 2011), karotis stenozunun önemi ile ilgili güvenilir veriler sağlamamaktadır. Kanıtlar, karotis stenozunun şiddeti ile doğrudan inme riskinin arttığını göstermektedir (Executive Committee ve The European Carotid Surgery Trialists Collaborative Group'un 1995). % 60-69 KAD'lı hastalar 3 yıl içerisinde % 11 oranında inme riski taşırken, % 90'ı aşan stenozu olan hastalar için %32'dir.

Yukarıda bahsedilen çalışmalar, karotis darlığı şiddetini belirlemek için Karotid Doppler USG'ı kullanılmıştır. "Altın standart" testi olan DSA ile karşılaştırıldığında, karotid dupleks USG incelemesi, duyarlılığı % 87,5 ile % 98,6 arasında değişen ve % 59,2 ile % 75,7 arasında değişen özgüllük ile %70 CAS'ın tahmininde nispeten daha az doğrudur. Operatörün teknik becerilerine ve tecrübesine bağlı olarak, karotis

lezyonlarının daralması, karotis USG ile kalsifiye veya erişilemeyen lezyonlar, kıvrımlı damarlar ve ağır kontralateral karotis stenozu olan hastalarda olduğundan az veya çok tahmin edilebilir. Bu çalışmada, karotid arter sisteminin altı ayrı bölümünün DSA görüntülerinden elde edilen KAD şiddetini gösteren anjiyografik skorlama sistemi kullanıldı. Bu skorlama yöntemi, Long ve ark'nın (1999) yürüttüğü bir çalışmaya dayanılarak tanımlandı. SxScore skoru ≥ 22 olan hastalarda karotid arter şiddeti skorunun anlamlı derecede daha yüksek olduğunu ortaya koyduk. SxScore ≥ 22 olan hastalarda CABG'nin perkütan koroner girişim üzerine kurtulma avantajı sunduğu Serruys PW ve ark yaptığı çalışma (2009) ile ileri sürülmüştür. Böylece, çoğu CABG ile tedavi gördü. Aboynans V. ve ark (2009) yaptığı çalışma ile KAD'ın varlığı, tek taraflı stenozda %3, bilateral stenozda %5 ve toplam karotis oklüzyonunda % 7 tekrarlama sıklığıyla, CABG geçiren hastalarda operasyon öncesi ve sonrası inme için önemli bir risk faktörü olduğu gösterilmiştir. Bu nedenle, orta ve yüksek SxScore hastalarında CABG öncesi KAD taraması mantıklı olabilir. Sonuç olarak, SxScore'u kullanarak KAD'ın KAH kompleksliği şiddetinde orantılı bir artış olduğunu gösterdik.

Buna ek olarak, SxScore ≥ 22 olan hastaların, KAD şiddet skorunun SxScore'u <22 olan hastalara kıyasla daha yüksek olduğunu gösterdik. Bu nedenle, SxScore tarafından değerlendirilen karmaşık KAH'lı hastalarda KAD için tarama yapılmasını öneriyoruz. Çalışmamızın sonuçlarından yola çıkarak, KAD tedavisinde hem revaskülarizasyon seçiminde ve hem de prognoz belirlemede yeni bir skorlama sistemi önerilebilir. Literatürde şu ana kadar yapılmış, karotis stentleme veya karotis endarterektomi sırasındaki komplikasyonların en öne çıkanları var veya yok şeklinde, 1 veya 0 olarak kodlanabilir.

Buna göre, hasta 80 yaş üzeri ise 1, 80 yaş altında ise 0; Hasta semptomatikse (daha önceden inme veya geçici iskemik atak geçirme) 1, asemptomatikse 0; Tip III Arcus Aorta veya Bovine Aorta varlığı 1, yokluğu 0; Diğer karşı taraftaki Internal Karotis Arterde kritik darlık veya tam tıkanma varsa 1 yoksa 0; Anjiyografik görülebilir kalsifikasyon varsa 1 yoksa 0 olarak kodlanır.

Tablo III. KAD tedavisinde bizim önerdiğimiz yeni bir skorlama (MEHTAP SKALASI)

Semptom	Var: 1	Yok: 0
Yaş	>80: 1	<80: 0
Arkus Aorta	Tip III veya Bovine:1	Tip I veya II
Lezyon Dağılımı	İki taraflı: D,	Tek Tarflı: M
Kalsifikasyon	Var: 1,	Yok: 0

Bu skorlamaya göre: Örneğin, 83 yaşında, 24 saat önce geçici iskemik atak geçiren, ciddi tek taraflı kalsifik lezyonu olan ve CT Anjiyografide Tip III Arcus Aorta olan hastanın skorlaması şu şekildedir.

Tablo IV. İskemik atak geçiren Tip III Arkus Aortası olan 83 yaşındaki hastanın skorlaması

Semptom	1
Yaş	1
Arcus Aorta	1
Lezyon Dağılımı	M
Kalsifikasyon	1

Şeklinde olacaktır. Buna göre hastanın skoru 4 dür. Lezyon dağılımı eğer iki taraflı ise D, buradaki D harfi distal emboli koruma, tek taraflı kritik darlık M ile yani proksimal ve distal balon ile emboli koruma yani Moma kullanımı tavsiyesi ile sonuçlanır. Eğer hastanın yeni Karotis skoru > 2 ise kesinlikle cerrahi tedavi, 2 ve daha düşükse karotis stentleme önerilir. Koroner arter hastalığı anatomik yaygınlığı için SYNTAX Skoru, Koroner Bifurkasyon sınıflaması için MEDINA Sınıflaması olduğu gibi, Karotis Darlığı tedavisinde anatomik ve klinik belirteçler kullanılarak yeni bir skorlama ve algoritmaya ihtiyaç vardır. Bu itibarla, yeni skorlamanın ismi MEHTAP Skoru olabilir.

6. LİMİTASYONLAR

Bulgularımızı yorumlarken bazı sınırlamalar belirtilmelidir. Temel sınırlama, hasta seçimimizle ilgilidir. Bu çalışmaya dahil edilen hastalar, karotis arter hastalığı şüphesi ile karotis anjiyografi için sevk edilen bir grup ardışık hastadan seçildi. Bu nedenle, bu örnekleme ön yargısı, Syntax skoru ile karotid arter hastalığının şiddeti arasındaki korelasyonla ilgili sonuçlarımızın yalnızca bu spesifik grupta alakalı olduğu ve genel popülasyonu temsil etmediği anlamına gelir.

Sonuçların doğrulanması için seçime daha iyi uyum sağlayacak daha geniş prospektif çalışmalara ihtiyaç vardır.

Bu tez çalışmasında, karotis arter hastalığı tedavisinde Cerrahi tedavi ile Stentleme arasında seçim yapmak için kullanılacak bir algoritma önerilmektedir. Her ne kadar mevcut yayınlanmış literatüre göre algoritma oluşturulsa da, MEHTAP skorunun öngördürücü ve prognoz değerini, ayrıca kullanılışlı olup olmadığını test edecek yeni prospektif çalışmalara gereksinim vardır.

7. KAYNAKLAR

- Aboyans V, Lacroix P. Indications for carotid screening in patients with coronary artery disease. *Presse Med* 2009;38:977-86
- Aichner FT, Topakian R, Alberts MJ, Bhatt DL, Haring HP, Hill MD, Montalescot G, Goto S, Touzé E, Mas JL, Steg PG, Röther J. High cardiovascular event rates in patients with asymptomatic carotid stenosis: the REACH Registry. *Eur J Neurol* 2009;16:902-8
- Antiplatelet Trialists' Collaboration. Collaborative overview of randomized trials of antiplatelet therapy I: prevention of death, myocardial infarction, and stroke by prolonged anti-platelet therapy in various categories of patients. *BMJ* 1994; 308: 81-106
- Arıncı K, Elhan A. *Anatomi*, 2. cilt, 4. baskı, Güneş Kitabevi, Ankara 2006 (2): syf 299-303
- Ascherstaff RGA, Hoeneveld H, Slowikowski JM, Moll FL, Eikelboom BC, Ludwig JW. Ultrasonic duplex scanning in atherosclerotic disease of the innominate, subclavian and vertebral arteries: A comparative study with angiography. *Ultrasound Med Biol* 1984;10:409
- Barnett HJM, Taylor DW, Eliasziw M: North American Symptomatic Carotid Endarterectomy in patients with symptomatic moderate or severe stenosis. *N Engl J Med* 339:1415-1425, 1998. 44
- Biller J, Feinberg WM, Castaldo JE, Whittemore AD, Harbaugh RE, Dempsey RJ, Caplan LR, Kresowik TF, Matchar DB, Toole JF, Easton JD, Adams HP Jr, Brass LM, Hobson RW II, Brott TG, Sternau L. Guidelines for carotid endarterectomy: a statement for healthcare professionals from a Special Writing Group of the Stroke Council, American Heart Association. *Circulation*. 1998;97:501-509
- Braunwald E. (çeviri: Sağlıkler Y). *Harrison İç Hastalıkları Prensipleri Nobel Tıp Kitapevleri Ltd. Şti* 2004; 1377-1385

- Capodanno D, Di Salvo ME, Cincotta G, Miano M, Tamburino C, Tamburino C. Usefulness of the SYNTAX score for predicting clinical outcome after percutaneous coronary intervention of unprotected left main coronary artery disease. *Circ Cardiovasc Interv* 2009;2:302-8. doi:10.1161/CIRCINTERVENTIONS.108.847137
- CAPRIE Steering Committee. A randomized, blinded, trial of clopidogrel versus aspirin in patients at risk of ischaemic events (CAPRIE) *Lancet* 1996;348:1329-39
- Chimowitz MI, Weiss DG, Cohen SL, Starling MR, Hobson 2nd RW. Cardiac prognosis of patients with carotid stenosis and no history of coronary artery disease. Veterans Affairs Cooperative Study Group 167. *Stroke* 1994; 25:759-65
- Costanzo L, Campisano MB, Capodanno D, Sole A, Grasso C, Ragusa M, Ronsivalle G, Tamburino C, Tamburino C, Di Pino L. The SYNTAX score does not predict presence of carotid disease in a multivessel coronary disease population. *Catheter Cardiovasc Interv* 2014;83:1169-75
- D'Agostino RB, Russell MW, Huse DM, Ellison RC, Silbershatz H, Wilson PW, Hartz SC. Primary and subsequent coronary risk appraisal: new results from the Framingham study. *Am Heart J* 2000; 139:272-81
- DeBakey ME. Successful carotid endarterectomy for cerebrovascular insufficiency: nineteen year follow-up. *JAMA* 1975 Sep 8;233(10):1083
- Diener HC, Cunha L, Forbes C, Sivenius J, Smets P, Lowenthal A. European Stroke Prevention Study2: dipyridamole and acetylsalicylic acid in the secondary prevention of stroke. *J Nuerol Sci* 1996;143:1-13
- Dillon EH, van Leeuwen MS, Fernandez MA, Eikelboom BC, Mali WP. CT angiography: application to the evaluation of carotid artery stenosis. *Radiology* 1993;189:211-9
- European Carotid Surgery Trialists (ECST) Collaborative Group. MRC European Carotid Surgery Trial: interim results for symptomatic patients with severe (70- 90%) or mild (0-29%) stenosis. *Lancet* 1991;337:1235-40

- European Carotid Surgery Trialists' Collaborative Group. Randomised trial of endarterectomy for recently symptomatic carotid stenosis: final results of the MRC European Carotid Surgery Trial (ECST). *Lancet*. 1998;351: 1379-1387
- Executive Committee for the Asymptomatic Carotid Atherosclerosis Study. Endarterectomy for asymptomatic carotid artery stenosis. *JAMA* 1995;273:1421-8
- Faught WE, Mattos MA, van Bemmelen PS, Hodgson KJ, Barkmeier LD, Ramsey DE and Sumner DS. Colour flow Duplex scanning of carotid arteries: new velocity criteria based on receiver operator characteristic analysis for threshold velocities used in the symptomatic and asymptomatic carotid trials. *Journal of Vascular Surgery*. 1994;19: 818- 828
- Ferguson GG, Eliasziw M, Barr HW, Clagett GP, Barnes RW, Wallace MC, Taylor DW, Haynes RB, Finan JW, Hachinski VC, Barnett HJ. The North American Symptomatic Carotid Endarterectomy Trial: surgical results in 141 patients. *Stroke* .1999; 30: 1751-8
- Filis KA, Arko FR, Johnson BL, Johnson BL, Pipinos II, Harris EJ, Olcott Ct, Zarins CK. Duplex ultra- sound criteria for defining the severity of carotid stenosis. *Ann Vasc Surg* 2002; 16:413–21
- Fisher M. Occlusion of the internal carotid artery. *AMA Arch Neurol Psychiatry*. 1951 Mar;65(3):346–377.
- Friedman SG, Hainline B, Feinberg AW, Lesser ML, Napolitano BA. Use of diastolic velocity ratios to predict significant carotid artery stenosis. *Stroke*. 19:910-912. 1988
- Garg S, Sarno G, Garcia-Garcia HM, Girasis C, Wykrzykowska J, Dawkins KD, Serruys PW. A new tool for the risk stratification of patients with complex coronary artery disease: the Clinical SYNTAX Score. *Circ Cardiovasc Interv* 2010;3:317-26. doi:10.1161/CIRCINTERVENTIONS.109.914051
- Gilroy AM, Pherson RM, Ross LM. *Anatomi Atlası (2. Baskıdan Çeviri)*, Denk CC, Çelik HH. (Edt), Palme Yayıncılık, Ankara, 2012
- Gökmen FG. *Sistematik Anatomi*, İzmir Güven Kitabevi, İzmir, 2003: 624-777
- Gövsa FG, *Sistematik Anatomi*, Güven kitabevi, İzmir, 2003

- Greenland P, Abrams J, Aurigemma GP, Grundy SM. Primary prevention conference V: Beyond secondary prevention: identifying the high-risk patient for primary prevention: noninvasive tests of atherosclerotic burden: Writing Group III. *Circulation* 2000;101(1):16-22
- H.H.G. Eastcott, G.W. Pickering, C.G. Rob, Reconstruction Of Internal Carotid Artery In A Patient With Intermittent Attacks Of Hemiplegia, *Lancet*.1954; 264: 994-96
- Hankey GJ, Slattery JM, Warlow CP. Transient ischaemic attacks: which patients are at high (and low) risk of serious vascular events? *J Neurol Neurosurg Psychiatry* 1992; 55: 640-52
- Hunink MGM, Polak JF, Barlan MM, O'Leary DH. Detection and quantification of carotid artery stenosis: efficacy of various Doppler velocity parameters *AJR*; 160:619-625. 1993
- Hunt JR. The role of carotid arteries in the causation of vascular lesion of the brain, with remarks on certain special features of the symptomatology. *Am. J. Med. Sc* 1914, 147: 704
- Ikeda N, Gupta A, Dey N, Bose S, Shafique S, Arak T, Godia EC, Saba L, Laird JR, Nicolaides A, Suri JS. Improved correlation between carotid and coronary atherosclerosis SYNTAX score using automated ultrasound carotid bulb plaque IMT measurement. *Ultrasound Med Biol*. 2015;41:1247-62
- Ikeda N, Kogame N, Iijima R, Nakamura M, Sugi K. Carotid artery intima-media thickness and plaque score can predict the SYNTAX score. *Eur Heart J*. 2012;33:113-9
- Kachel R. Results of balloon angioplasty in the carotid arteries. *J Endovasc Surg* 1996;3:22-30
- Kalaycı A, Karabay CY, Taşar O, İzci S, Geçmen Ç, Oduncu V, Akın İzgi İ, Kıрма C. Kararlı anjina pektorisi olan hastalarda SYNTAX skoru ile hesaplanan koroner arter hastalığı yaygınlığı ve ciddiyetinin sol atriyum deformasyonu parametreleri üzerine etkileri. *Turk Kardiyol Dern Ars* 2017;45(2):153-159 doi: 10.5543/tkda.2016.39038

- Kallikazaros I, Tsioufis C, Sideris S, Stefanadis C, Toutouzas P. Carotid artery disease as a marker for the presence of severe coronary artery disease in patients evaluated for chest pain. *Stroke*. 1999;30:1002-7
- Kassam M, Johnston KW, Cobbold RSC. Quantitative estimation of spectral broadening for the diagnosis of carotid arterial disease: method and in vitro results. *Ultrasound Med Biol*; 11:425-433. 1985
- Kerber CW, Hornwell LD, Loeden OL. Catheter dilatation of proximal carotid stenosis during distal bifurcation endarterectomy. *AJNR Am J Neuroradiol* 1980;1:348-9
- Korkmaz L, Bektas H, Korkmaz AA, Agaç MT, Acar Z, Erkan H, Celik S. Increased carotid intima-media thickness is associated with higher SYNTAX score. *Angiology*. 2012;63:386-9
- Kutluk K. İskemik İnme. Nobel Kitabevi. 2004
- Kyung WC, Harold MC, Nancy LH, BRS:Gross Anatomi, (8. Baskıdan Çeviri), İstanbul kitabevi, İstanbul 2017: syf 11
- Long TH, Criqui MH, Vasilevskis EE, Denenberg JO, Klauber MR, Fronck A. The correlation between the severity of peripheral arterial disease and carotid occlusive disease. *Vasc Med*. 1999;4:135-42
- Luebke T, Aleksic M, Brunkwall J. Meta-analysis of Randomized Trials Comparing Carotid Endarterectomy and Endovascular Treatment. *Eur J Vasc Endovasc Surg* 2007;34:470–479
- Marcus CD, Ladam-Marcus VJ, Bigot JL, Clement C, Baehrel B, Menanteau BP. Carotid arterial stenosis: evaluation at CT angiography with the volume-rendering technique. *Radiology*. 1999 Jun;211(3):775-80
- Morris PP. *Practical Neuroangiography*, 1997; 171 Williams&Wilkins
- Netter FH. İnsan Anatomisi Atlası (6. Baskı), Cumhur M. (Edt), Nobel Tıp Kitabevi, İstanbul, 2010: 99-114
- North American Symptomatic Carotid Endarterectomy Trial (NASCET) Collaboration. Beneficial effect of carotid endarterectomy in symptomatic patients with high grade carotid stenosis. *N Engl J Med* 1991;325:445-53
- Odar İV. *Anatomi Ders Kitabı*, 1. Cilt, Sistem Ofset, Ankara, 1986: 409-411

- Osborn AG. Diagnostic Cerebral angiography. 2nd ed. Philadelphia: Lippincott Williams&Wilkins, 1999;3-70,359-378, 421-440
- Ozan H. Ozan Anatomi, Nobel tıp kitabevleri, Ankara, 2004: 323-387
- Paulsen F, Waschke J. Sobotta Atlas of Human Anatomy (15th edt).Urban&Fischer, München, 2011; pp 140-143.
- Ross R. Atherosclerosis—an inflammatory disease. *N Engl J Med* 1999;340:115–26
- Rundek T, Arif H, Boden-Albala B, Elkind MS, Paik MC, Sacco RL. Carotid plaque, a subclinical precursor of vascular events: the Northern Manhattan Study. *Neurology*. 2008;70:1200-7
- Rutherford RB: Vascular Surgery, Vol 2. Fourth Edition. W.B.Sounders Co. Philadelphia, 1995. 38
- Serruys PW, Morice MC, Kappetein AP, Colombo A, Holmes DR, Mack MJ, Ståhle E, Feldman TE, van den Brand M, Bass EJ, Van Dyck N, Leadley K, Dawkins KD, Mohr FW; SYNTAX Investigators. Percutaneous coronary intervention versus coronary-artery bypass grafting for severe coronary artery disease. *N Engl J Med*. 2009;360:961-72
- Sianos G, Morel MA, Kappetein AP, Morice MC, Colombo A, Dawkins K, van den Brand M, Van Dyck N, Russell ME, Mohr FW, Serruys PW. The SYNTAX Score: an angiographic tool grading the complexity of coronary artery disease. *EuroIntervention*. 2005;1:219-27
- Sibal L, Agarwal SC, Home PD. Carotid intima-media thickness as a surrogate marker of cardiovascular disease in diabetes. *Diabetes Metab Syndr Obes*.2011;4:23-34
- Stamou SC, Hill PC, Dangas G, Pfister AJ, Boyce SW, Dullum MK, Bafi AS, Corso PJ. Stroke after coronary artery bypass: incidence, predictors, and clinical outcome. *Stroke* 2001;32: 1508–13
- Steinvil A, Sadeh B, Arbel Y, Justo D, Belei A, Borenstein N. Prevalence and predictors of concomitant carotid and coronary artery atherosclerotic disease. *J Am Coll Cardiol* 2011;57:779-83
- Strully KJ, Hurwitt ES, Blankenberg HW. Thromboendarterectomy for thrombosis of the internal carotid artery in the neck. *J Neurosurg*. 1953;10:474-482

- SYNTAX score calculator. Available at: <http://www.syntaxscore.com>. SYNTAX working-group. Accessed May 2013
- Taggart DP. Lessons learned from the SYNTAX trial for multivessel and left main stem coronary artery disease. *Curr Opin Cardiol* 2011; 26: 502–507
- Tang TY, Howarth SPS, Li ZY, Miller SR, Graves MJ, U-King-Im JM, Trivedi RA, Walsh SR, Brown AP, Kirkpatrick PJ, Gaunt ME, Gillard JH. Correlation of carotid atheromatous plaque inflammation with biomechanical stress: Utility of USPIO enhanced MR imaging and finite element analysis. *Atherosclerosis* 2008;196(2):879-89
- Tanimoto S, Ikari Y, Tanabe K, Yachi S, Nakajima H, Nakayama T, Hatori M, Nakazawa G, Onuma Y, Higashikuni Y, Yamamoto H, Tooda E, Hara K. Prevalence of carotid artery stenosis in patients with coronary artery disease in Japanese population. *Stroke*. 2005;36:2094-8
- Tendera M, Aboyans V, Bartelink ML, Baumgartner I, Clément D, Collet JP, Cremonesi A, De Carlo M, Erbel R, Fowkes FG, Heras M, Kownator S, Minar E, Ostergren J, Poldermans D, Rimbau V, Roffi M, Röther J, Sievert H, van Sambeek M, Zeller T. ESC Guidelines on the diagnosis and treatment of peripheral artery diseases: Document covering atherosclerotic disease of extracranial carotid and vertebral, mesenteric, renal, upper and lower extremity arteries: the Task Force on the Diagnosis and Treatment of Peripheral Artery Diseases of the European Society of Cardiology (ESC). *Eur Heart J* 2011; 32: 2851-906
- The ESPS Group. The European Stroke Prevention Group (ESPS): principal and points. *Lancet* 1987;2: 1351-4
- The European Carotid Surgery Trialists Collaborative Group. Risk of stroke in the distribution of an asymptomatic carotid artery. *Lancet* 1995;345: 209-12.
- Theron J, Reynold J, Casasaco A. Percutaneous angioplasty of atherosclerotic and postsurgical stenosis of carotid arteries. *AJNR Am J Neuroradiol* 1987;8: 495-500
- Timaran CH, Rosero EB, Smith ST, Valentine RJ, Modrall JG, Clagett GP. Trends and outcomes of concurrent carotid revascularization and coronary bypass. *J Vasc Surg* 2008;48:355-61

- Toole JF, Castaldo JE: Accurate measurement of carotid stenosis: Chaos in methodology. *J Neuroimaging* 1994;4:222-230
- Touzé E, Varenne O, Calvet D, Mas JL. Coronary risk stratification in patients with ischemic stroke or transient ischemic stroke attack. *Int J Stroke* 2007;2:177-83
- Touzé E, Varenne O, Chatellier G, Peyrard S, Rothwell PM, Mas JL. Risk of myocardial infarction and vascular death after transient ischemic attack and ischemic stroke: a systematic review and meta-analysis. *Stroke* 2005;36:2748-55
- Ullrich CG, Moore AV, Parsons RG. The arteriographic diagnosis of extracranial cerebrovascular disease. *Extracranial cerebrovascular disease*. Macmillian Publishing Company, 1986;9:135-139
- Wardlaw JM, Chappell FM, Best JJ, Wartolowska K, Berry E. Research and Development Health Technology Assessment Carotid Stenosis Imaging Group. Noninvasive imaging compared with intra-arterial angiography in the diagnosis of symptomatic carotid stenosis: a meta-analysis. *Lancet*. 2006 6;367(9521):1503-12
- White RA, Donayre C, Kopchok GE: Utility of intravascular ultrasound in peripheral interventions. *Tex Heart Inst J* 1997;24:28
- Wielopolski PA, van-Geuns RJ, de-Feyter PJ, et al. Coronary Arteries *Eur Radiol* 1998;8(6):873-85. 2. Hennekens CH. Increasing burden of cardiovascular disease: current knowledge and future directions for research on risk factors. *Circulation* 1998;97(11):1095-102.
- Zafar AM, Tai R, Murphy TP. Growth of carotid artery duplex ultrasound among Medicare beneficiaries (2000-2007). *AJR Am J Roentgenol*. 2012;198(4):866-8

8. EKLER :

Ek.1 Etik Kurul Onayı

09/06/2017-F.8640



T.C.
SAKARYA ÜNİVERSİTESİ REKTÖRLÜĞÜ
Tıp Fakültesi Dekanlığı

Sayı : 71522473/050.01.04/ #2
Konu : Girişimsel Olmayan Etik Kurul
Başvuru Dosyası HK

Sayın Prof. Dr. Ramazan AKDEMİR
Sağlık Bakanlığı Sakarya Üniversitesi Eğitim ve Araştırma Hastanesi
Kardiyoloji Anabilim Dalı

İlgili : 18.04.2017 tarihli 96 sayılı başvurunuz.

Destekleyicisi olduğunuz "Korotis arter darlığı tedavisinde revaskülarizasyon seçtiminde ve girişimsel tedavide yeni bir anatomik skorlama yönteminin araştırılması" isimli çalışmanın ilgili bölgele araştırmanın gelecek, amaç, yaklaşım ve yöntemleri dikkate alınarak incelenmiş olup; çalışmanın başvuru dosyasında belirtilen şekilde etik ve bilimsel açıdan sakınca bulunmadığına etik kurul üyelerince karar verilmiştir.
Bilgilerinize rica ederim.

Prof.Dr. Hasun Çetin EKERHİÇER
Etik Kurulu Başkanı

Yücel DEMİR
Etik Kurulu Sekr.

Güvenli Elektronik
İmzalı Aşıl 11e Aynıdır.
09.10.2017

Evrağı Doğrulamak İçin : <http://193.340.253.232/evraklar/BelgeDogrulama.aspx?Y=BELMETUT0>

Fakülte Girişimsel Olmayan Etik Kurulu, Sakarya Üniversitesi Tıp Fakültesi
Dekanlığı, Koruluk Kampüsü, Kır 06060, A5080241/Sakarya
Tel:264 295 6630 Faks:264 295 6623
E-Posta : tpo@sakarya.edu.tr Elektronik Adı : www.tip.sakarya.edu.tr



Bu belge 5079 sayılı Elektronik İmza Kanununun 5. Maddesi gereğince güvenli elektronik imza ile imzalanmıştır.

9. ÖZGEÇMİŞ

I-Bireysel Bilgiler

Adı-Soyadı : Mehtap ERDOĞAN
Doğum yeri ve tarihi : Eskişehir-20.07.1983
Uyruğu : TC
Medeni durumu : Bekâr
Askerlik Durumu : Muaf
İletişim adresi ve telefonu : mhtpsan222@hotmail.com - 05531124746
Yabancı dili : İngilizce

II-Eğitimi (tarih sırasına göre yeniden eskiye doğru)

2016 - Sakarya Üniversitesi SBE Anatomi AD Yüksek lisans
2003-2007 İnönü Üniversitesi, Sağlık Yüksek Okulu, Hemşirelik Bölümü
1998-2001 Eskişehir Kılıçoğlu Lisesi

III- Unvanları

IV-Mesleki Deneyimi

2009-2010 Elazığ- Palu Toplum Sağlığı Merkezi, Hemşire.
2010-2011 Adıyaman- Adıyaman Devlet Hastanesi, Hemşire.
2011- Sakarya- Yenikent Devlet Hastanesi hala hemşirelik yapmakta.

V- Üye Olduğu Bilimsel Kuruluşlar:

VI- Bilimsel İlgi Alanları:

VII- Bilimsel Etkinlikleri:

A. Uluslararası Bilimsel Toplantılarda Sunulan ve Bildiri Kitabında (Proceedings) Basılan Bildiriler

A1. Erdogan M, Akdemir R, Karacan K, Vatan M (The correlation between Syntax Score and the severity of carotid artery diseases). XXIII Congress of the

Bulgarian Anatomical Society Imaging study. 10th Congress of European Association of Clinical Anatomy. 5-7 October- 2017, Bulgaria-Varna.

B. Ulusal Bilimsel Toplantılarda Sunulan ve Bildiri Kitaplarında Basılan Bildiriler

B1. Karacan K, Karacan A, Akcaalan M, Erdogan M, Eagle Syndrome, 17th National Congress of Anatomy. Eskişehir-Turkey, September 5-9, 2016.

B2. Karacan K, Karacan A, Akcaalan M, Erdogan M, Olgu sunumu: Bilateral Çift Renal Arter Bolu-Abant-Turkiye 25-27 Eylül 2017

C. Katıldığı Ulusal ve Uluslararası Kongre ve Sempozyumlar

C1. 17. Ulusal Anatomi Kongresi. Eskişehir 6-9 Eylül, 2016

C2. III. Ulusal Tıp Kongresi. Sakarya 06-08 Mayıs 2017

C3. 18. Ulusal Anatomi Kongresi. Abant 25-27 Eylül, 2017

C4. XXIII. National Congress of the Bulgarian Anatomical Society. Bulgaristan, Varna 5-7 Ekim, 2017.

D. Ulusal Hakemli Dergilerde Yayınlanan Makaleler

D1. Karacan K., Baylan H., **Erdoğan M.**, Arslan F. A Look at Formaldehyde. Journal of Human Rhythm. 2017, (3) September.

E. Sertifikalar ve Kurslar

E1. III. Uygulamalı Karotis Arter Hastalıklarında Girişimsel Tedavi Kursu, 30 Nisan 2016

E2. SPM ve Web tabanlı sistemler kullanılarak beyin ile ilgili yapıların hacimlerinin hesaplanması ve DTI ile Traktografi, 21-22 Ekim 2017 Kayseri Erciyes Üniversitesi

VIII- Diğer Bilgiler: